SELEKSI KASUS- KASUS VENEER PORSELEN

Oleh:

Aprillia Adenan

FAKULTAS KEDOKTERAN GIGI

UNIVERSITAS PADJADJARAN

BANDUNG

2011

SELEKSI KASUS- KASUS VENEER PORSELEN

Oleh:

Aprillia Adenan

Mengetahui:

Kepala Bagian Prostodonti

Deddy Firman. Drg., MS
19530921 198002 1 001

DAFTAR ISI

	Halaman
Abstrak.....	1
Pendahuluan.....	1
Telaah Pustaka.....	2
Pembahasan.....	3
1. Indikasi dan kontra indikasi.....	4
2. Direct Veneer.....	5
3. Indiret Veneer.....	8
4. Kegunaan Veneer Porselen.....	11
5. Kriteria Seleksi Kasus.....	14
Simpulan.....	16
Daftar Pustaka.....	17

SELEKSI KASUS-KASUS VENEER PORSELEN

Aprillia Adenan
Bagian Prostodontia
FKG UNPAD

ABSTRAK

Perkembangan ilmu di bidang kedokteran gigi menemukan tehnik untuk merestorasi kelainan atau kerusakan gigi khususnya berkaitan dengan estetik. Salah satu tehnik untuk mengoreksi gigi yang tidak estetik yang memenuhi prinsip ini adalah veneer. Veneer adalah suatu lapisan tipis yang sewarna gigi sedikit transparan diaplikasikan pada permukaan bagian fasial dan proksimal gigi secara tetap dengan menggunakan etsa asam dan bonding agent. Dilakukan pada gigi yang mengalami kerusakan atau pewarnaan , malformasi,abrasi atau kegagalan restorasi. Ada veneer komposit dan vener porselen yang menggunaan tehnik etsa asam, bonding dan semen resin. Makalah ini bertujuan untuk membahas kriteria seleksi kasus-kasus veneer porselen.

Kata kunci : seleksi kasus,vener komposit, vener porselen.

PENDAHULUAN

Definisi veneer

Veneer adalah sebuah bahan pelapis yang sewarna dengan gigi yang diaplikasikan pada sebagian atau seluruh permukaan gigi yang mengalami kerusakan atau pewarnaan intrinsik.

Seringkali pasien menginginkan nilai kosmetik yang baik untuk penampilan, selain meningkatkan rasa percaya diri juga merupakan faktor yang berperan dalam menentukan kesuksesan dilingkungan kompetitif saat ini. Bahan yang digunakan untuk pembuatan vener dapat dari resin komposit atau porselen. Vener porselen mempunyai kelebihan dibandingkan vener porselen antara lain estetik yang baik, warna yang stabil dan daya tahan terhadap abrasi yang tinggi.

TELAAH PUSTAKA

Veneer artinya *to cover (anything) with a layer of something else to give an appearance of superior quality* menutupi apa saja dengan sebuah pelapis agar mempunyai kualitas penampilan yang lebih baik. [1].Veneer porselen adalah suatu lapisan tipis setebal kira –kira 0.5 – 0.7 mm yang menutupi permukaan permukaan labial gigi anterior dan permukaan bukal beberapa gigi premolar [2] Veneer porselen ini pertama kali diperkenalkan oleh Pincus di Hollywood sekitar tahun 1930, restorasi tersebut diciptakan untuk membantu penampilan aktor dan aktris dalam industri perfilman, yang gigi nya tidak sesuai dengan karakter yang diperaninya, tetapi para aktor dan aktris tersebut tidak mau gigi nya dipreparasi untuk dibuatkan mahkota penuh. Untuk mengatasi tantangan itu, Pincus membuat laminate veneer dengan cara *open-fire* (ceramic dibakar tidak dalam ruangan hampa seperti yang dilakukan saat ini, tetapi dilakukan di udara terbuka). Veneer yang sudah jadi kemudian dilekatkan pada gigi dengan perekat yang digunakan untuk melekatkan gigi tiruan lepasan, jadi hanya bersifat sementara, karena setelah pembuatan film selesai dilepas karena saat itu belum ada sistem adhesif permanen untuk melekatkannya dan yang dikenal dengan "Veneer Hollywood." [2,3] Pada tahun 1970 an, Faunce dan Myers memperkenalkan bonding untuk veneer resin menggunakan perlekatan dengan semen resin setelah email dietsa. Restorasi veneer resin prefabricated di proses di laboratorium akhirnya dikembangkan dapat menghasilkan tekstur permukaan yang natural dan gradasi warna yang alami. Karena adanya pertumbuhan dan perkembangan normal yang diikuti erupsi gigi yang sedang berlangsung dan pertimbangan ortodonti, banyak dokter gigi

menunda penggunaan veneer porselen sampai akhir masa anak – anak atau awal masa dewasa [2,3.] Cavanough dan Croll menerangkan suatu kasus seoran anak laki-laki usia 15 tahun dengan pewarnaan tetrasiklin yang parah dan berhasil dilakukan perawatan veneer porselen. Karena beaya yang mahal dan perawatan yang lebih rumit, dan veneer porselen tidak dianjurkan pada gigi sulung anterior.[3] Veneer dapat dibuat dari bahan porselen feldspathic atau keramik lainnya, seperti keramik glas yang di cor atau dibuat dengan mesin. Kemudian veneer dilekatkan pada permukaan email secara mekanis dan kimia. Perlekatan mekanis diperoleh dengan meng etsa email dan porselennya. Perlekatan kimia tambahan pada ruang antara porselen yang diperoleh dengan *silane coupling agent* [2]. Bahan yang digunakan untuk pembuatan veneer dapat berupa resin komposit dan porselen. Veneer porselen mempunyai kelebihan dibandingkan veneer resin komposit antara lain mempunyai estetik yang baik, warna yang stabil dan daya tahan terhadap abrasi yang tinggi , tahan terhadap pengaruh biologis, kimiawi dan mekanis, warnanya lebih mudah disesuaikan dengan warna gigi asli.[4] Menurut Touti 1999 keuntungan veneer porselen adalah tidak mudah dilekati plak, dapat melindungi struktur gigi karen preparasi terbatas pada email gigi [5]

.

PEMBAHASAN

Bahan porselen merupakan bahan terbaik untuk pembuatan veneer dan biasanya digunakan pada usia 18 tahun, dimana gingival margin telah berada pada level matang dan standar kebersihan mulut yang baik.

Untuk seleksi kasus-kasus veneer porselen harus diketahui indikasi dan kontra indikasi veneer.

Indikasi veneer porselen [2,4,6]

1. Untuk mengoreksi diastema
2. Memperbaiki diskolorisasi gigi yang mengalami perubahan warna karena fluorosis, tetrasiklin
3. Menutupi cacat pada email
4. Mengoreksi bentuk gigi seperti peg-shaped
5. Memperbaiki kerusakan struktur gigi, seperti gigi yang mengalami fraktur.

Selain itu, veneer dibuat dengan tujuan untuk menambah cerah warna gigi dan memperbaiki penampilan. Bila pasien menginginkan suatu perawatan kosmetik yang konservatif dan menyetujui dilakukan preparasi.[7]

Kontra indikasi [2,4,6,7]

1.Penderita dengan kebiasaan bruxism atau aktivitas fungsional yang menyebabkan chipping

2.Gigi dengan email yang tidak memadai untuk retensi yang cukup.

3.Fraktur gigi yang parah

4.Celah interdental yang besar (diastema yang besar)

5.Gigi dengan mahkota yang pendek

6. Gigi dengan restorasi yang besar dan dalam

7.Bila gigi yang mengalami pewarnaan yang berat , dalam hal ini gigi harus di bleaching dahulu, kemudian dilakukan venering

Pembuatan veneer dapat dilakukan secara *direct* dan *indirect* tergantung kondisi gigi saat itu. Pembuatan veneer secara *direct* secara langsung diaplikasikan pada pasien sedangkan indirect dilakukan pencetakan dahulu kemudian diproses di laboratorium hasilnya baru diaplikasikan pada pasien..

1.*DIRECT VENEER* [8]

Direct veneer ada 2 *direct partial* veneer dan *direct full* veneer

1.1.Veneer langsung sebagian (*direct partial veneer*)

Pewarnaan atau kerusakan kecil atau yang terlokalisir yang dikelilingi dengan gingiva yang sehat adalah kondisi ideal untuk tehnik ini. Kerusakan ini bisa di restorasi dalam satu kali kunjungan dengan komposit *light cured.* Pada gambar dibawah ini di ilustrasikan pembuatan veneer sebagian pada empat gigi anterior rahang atas. Sebelumnya di lakukan pre eliminir seperti pembersihan, pemilihan bentuk, isolasi dengan cotton roll atau mengunakan rubber dam (lihat gambar 1)

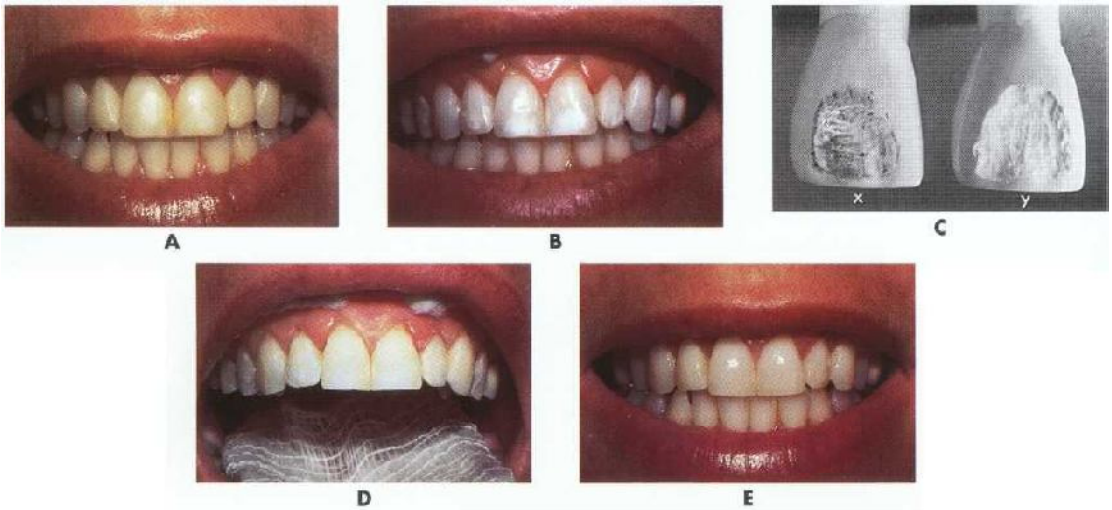

Gambar 1
Direct partial Veneer

.

A. Pasien dengan *direct full veneer* yang *overcontoured*.
B. Setelah veneer yang lama dibuang, terlihat ada *whitespot*.
C. (x) ilustrasi model preparasi yang salah, (y) preparasi yang benar.
D. Preparasi diperbaiki.
E.*Partial* veneer selesai dan terlihat estetik yang memuaskan

1.2. Veneer langsung penuh (*direct full veneer*)

Gigi anterior yang mengalami hipoplasia disertai diastema antara gigi insisif sentral dapat direstorasi dengan tehnik ini. Tehnik ini menggunakan komposit *light cured* mikrofill dalam satu kali kunjungan, tetapi untuk mengurangi trauma bagi pasien maupun operator lebih baik di koreksi dalam dua kali kunjungan.

Kedua insisif sentral di preparasi dengan kedalaman 0.5 – 0.7 mm, akhiran preparasi bentuk chamfer, preparasi *direct veneer* umumnya berakhir pada bagian labial sampai kontak proksimal gigi sebelahnya kecuali terdapat diastema. Untuk mengoreksi diastema preparasi diperluas sampai permukaan mesial dan berakhir pada mesio-lingual *line angles.*

Insisal edge tidak dipreparasi.karena akan melindungi dari daya kunyah yang besar .Veneer sebagian diindikasikan untuk permukaan fasial gigi yang mengalami pewarnaan, kerusakan yang terlokalisir, sedangkan veneer penuh untuk restorasi yang memerlukan pelapisan permukaan fasial secara luas. Beberapa faktor yang penting terutama usia pasien, oklusi, kesehatan jaringan sekitarnya, letak dan posisi gigi dan kebersihan rongga mulut harus dievaluasi sebelum pembuatan veneer penuh. Jika veneer telah terpasang harus diperhatikan bentuk tepi anatomis khususnya daerah gingival untuk menjaga kesehatan jaringan [8]

Jika hanya melibatkan beberapa gigi saja atau jika permukan fasial tidak seluruhnya mengalami kerusakan, dapa langsung diaplikasikan veneer komposit dalam satu kali kunjungan

Pada tehnik *direct veneer* bahan pilihan adalah mikrofill komposit resin, karena bahan ini dapat dipoles dengan baik sehingga menyerupai enamel yang sesungguhnya dan hasil poles bertahan untuk jangka waktu cukup lama. Indikasi *direct composit* resin yaitu instant *cosmetic*, pasien tidak menghendaki pengasahan pada gigi, keterbahasan beaya laboratorium, dan pada kasus-kasus ortodontic tertentu dimana merencanakan perawatan orto, pada keadaan ini kita tidak boleh melakukan preparasi pada gigi. Kontra indikasi komposit veneer bila menghendaki hasil akhir yang sangat baik dan daya tahan cukup lama, dan bila pasien memiliki kebiasaan merokok, minum anggur merah yang dapat merubah warna gigi.[3]

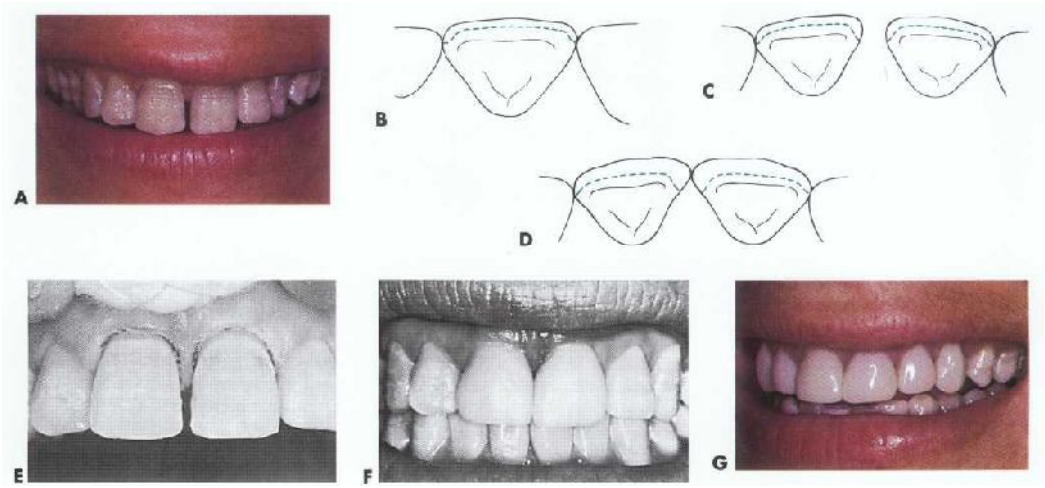

Gambar 2
A. Pasien dengan kasus hipoplasia email
B. Preparasi umum untuk *direct full veneer*
C. Preparasi diperluas sampai permukaan mesial untuk mengoreksi diastema
D. *Direct full* veneer untuk perbaikan kontak proksimal
E. Etsa pada insisif sentral
F. Veneer telah selesai pada insisif sentral
G. Veneer telah selesai pada seluruh gigi anterior

Untuk gigi yang mengalami pewarnaan tetrasiklin, restorasi dengan direct veneer lebih sulit, jika warna sudah mencapai 1/3 gingival

INDIRECT VENEER [8]

Banyak dokter gigi merasa dalam melakukan preparasi, aplikasi dan finishing pada prosedur *direct veneer* terlalu susah, melelahkan dan menghabiskan waktu. Dan pasien juga tidak nyaman dan selama perawatan tersebut, untuk alasan itu dapat dibuat *indirect veneer* . Tehnik indirect veneer dibuat dari bahan kompost, feldspathic porcelain dan keramik (*pressed or cast ceramic*). Dengan tehnik *indirect* warna dan kontur veneer lebih mudah dikontrol dan tidak menghabiskan

waktu karena dibuat di laboratorium. Dengan mempertimbangkan faktor kekuatan, ketahanan untuk mempertahankan struktur gigi, feldspathic porcelain yang ditempelkan ke preparasi intraenamel merupakan pilihan dokter gigi untuk melakukan tehnindirect veneer. *Pressed ceramic* veneer memberikan estetik yang baik, tetapi memerlukan preparasi yang lebih dalam. Venner tehnik indirect ditempelkan pada email dengan meggunakan etsa asam dan bonding dengan semen resin *light- cured*

.

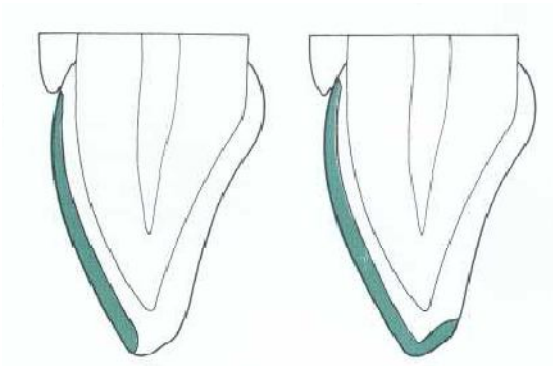

Gambar 3
Bentuk Preparasi Vener
A. Preparasi tidak melewatai insisal
B. Preparasi melewati insisal sampai lingual

Tipe preparasi *laminate* veneer [8]:

1. *Intra enamel* : daerah yang terlokalisir pada permukaan labial gigi, preparasi yang diperlukan minimal
2. *Feathered incisal* : preparasi disini dilakukan dengan mengurangi permukaan labial sekitar 0.5 -1 mm dan akhiran chamfer di proksimal, insisal dan gingival margin, tidak terdapat overlap incisal
3. *Overlapping incisal* : sama dengan fealthered incisal tetapi dilakukan pengurangan incisal sekitar 1 mm sampai melewati ujung incisal.

4. *No preparation* : biasanyanya pada anak-anak tidak dilakukan preparasi, dan overbulk dari gigi tetap dibiarkan .

Apabila pewarnaan gigi akibat tetrasiklin terlalu parah dapat dilakukan *bleaching internal* atau *bleaching eksternal* terlebih dahulu.

Veneer penuh dapat dilakukan dengan tehnik direct dan indirect. Aplikasi *indirect veneer* membutuhkan waktu yang lama di laboratorium, jika pasien dengan perubahan warna satu gigi atau alasan waktu dan beaya yang terbatas sehingga tidak bisa menggunakan tehnik laboratorium maka *direct veneer* dapa dijadikan alternatif.

Indirect veneer umumnya memiliki 2 syarat, tetapi ada keuntungan dibandingkan tehnik *direct*:[8]

1. Tehnik *indirect* tidak terlalu sensitif dibandingkan tehnik *direct*, keahlian dan ketepatan dalam membuat sebuah veneer lebih bisa dicapai.
2. Jika ada 2 gigi harus dibuat veneer secara bersamaan, dengan tehnik *indirect* hasil ini akan lebih cepat terlihat.
3. *Indirect veneer* umumnya akan lebih bertahan lama.

Gambar 4

A. Pewarnaan karena tetrasiklin
B. Pewarnaan karena fluorosis atau hipoplasia enamel
C. Erosi gigi

KEGUNAAN VENEER PORSELEN [2, 6, 8]

1.Memperbaiki kerusakan permukaan non karies

Veneer porselen dapat digunakan untuk memperbaiki kerusakan yang bersifat non karies seperti malformasi email lokal dan hipoplasia. Veneer porselen sangat dianjurkan untuk merawat erosi gigi dan hipoplasia email. Namun demikian ikatan veneer dengan email yang berkualitas kurang baik dapat mengakibatkan kebocoran akhiran restorasi yang ada akhirnya akan merusak restorasi sendiri

2.Memperbaiki gigi yang mengalami diskolorisasi

Diskolorisasi yang disebabkan oleh fluorosis, pewarnaan akibat tetrasiklin atau nekrosis dapat diperbaiki dengan veneer porselen selama perawatan tersebut tidak terlalu parah. Kekurangan akan selalu ada, biasanya pewarnaan akibat fluorosis secara memuaskan dapat dirawat dengan menggunakan veneer porselen setelah permukaan email dipreparasi. (gambar 4)

Gambar 5

A Gigi insisif fraktur.

B. Gigi dastema

3.Memperbaiki kerusakan struktur gigi.

Horn menyarankan penggunaan veneer porselen untuk memperbaiki tepi insisal yang fraktur, memperbaiki maloklusi gigi ringan

4.Menutupi diastema ringan

5.Memperbaiki bentuk insisif lateral bentuk conus

Bahan composit resin digunakan jika kerusakan struktur gigi yang kecil, hal ini karena preparasi perlu dilakukan jika menggunakan veneer porselen walaupun sedikit tetapi berguna untuk kekuatan akhiran preparasi. Sedangkan pada *direct* composit resin penggantian struktur gigi dapat dengan mudah tanpa melakukan preparasi. Preparasi gigi penting untuk memudahkan pembuatan akhiran yang tepat pada saat tahap penyelesaian. Tetapi jika terdapat maloklusi ringan beberapa gigi yang melibatkan seluruh permukaan labial gigi, lebih baik membuat

veneer porselen dengan melakukan preparasi beberapa gigi. Selain lebih estetis juga lebih tahan dibandingkan *direct composit veneer* yang waktu pengerjaan di klinis lebih lama.

6.Veneer porselen juga digunakan untuk mengoreksi kosmetik atau gangguan fungsional yang ringan pada anak remaja. Tetapi preparasi agak sulit karena adanya resiko perforasi pada pembuatan akhiran bentuk soulder yang terlalu dalam karena ruang pulpa yang masih besar

7.Veneer porselen juga untuk gigi yang telah dirawat endodontik untuk meningkan nilai estetik

8.Mengganti veneer resin komposit lama

Apabila penambalan resin komposit yang ber ulang-ulang, dan sudah aus serta berubah warna perlu diganti dengan veneer porselen

9.Retainer ortodonti

Veneer porselen dapat digunakan sebagai retainer ortodonti untuk menutupi diastema, dengan mempertahan kontak gigi dengan gigi yang berdkatan sehingga dapat mencegah terbentuknya kembali ruang diantara gigi.

Kelebihan veneer porselen [2]

Dibandingkan veneer resin komposit, maka veneer porselen memiliki kelebihan sebagai berikut:

1.Warna stabil dan tampak alami

2. Cemerlang lebih lama

3.Lebih resisten terhadap abrasi, pewarnaan dan efek merugikan dari alkohol, obat-obat an dan pelarut lainnya.

4. Biokompatibilitas dengan jaringan gusi
5. Ikatan kimiawi dan mekanis yang kuat

KRITERIA SELEKSI KASUS [2,3,7]

Setiap pasien yang akan dipasang veneer porselen atau restorasi lainnya harus memiliki kebersihan mulut yang baik, jaringan gusi yang sehat dan tidak mempunyai disharmoni oklusal. Prosedur veneer porselen merupakan prosedur yang ireversible karena sebelum pemasangan diperlukan preparasi gigi, Oleh karena itu kriteria pemasangannya harus dipertimbngkan dengan hati-hati sebelum prosedur dilakukan.

1.Hubungan oklusi statis dan dinamis

Studi jangka panjang memperlihatkan bahwa vener porselen jarang terlepas, kegagalan yang sering terjadi adalah fraktur sudut terutama pada tepi insisal, oleh karena itu perlu menganalisa oklusi statis dan dinamis sebelum preparasi gigi. Tahap penyelesaian garis insisal porselen ditentukan oleh hubungan kontak insisif dan kaninus pada posisi sentrik dan eksentrik. Akhiran hendaknya tidak berkontak dengan gigi lawannya selama posisi istirahat. Idealnya kontak oklusal selama oklusi sentrik dan gerakan lateral sebaiknya seluruhnya berada pada porselen atau struktur gigi. Sangkutan oklusal dan kebiasaan buruk merupakan kontra indikasi pemasangan veneer porselen, karena restorasi dapt retak dan akhirnya fraktur.

2.Status kesehatan mulut dan jaringan periodontal

Jaringan periodontal yang sehat merupakan fondasi yang kuat dimana restorasi akan dipasang, memudahkan pencetakan, penyemenan dan pemeliharaan.Pasien

yang memiliki kebiasan bernafas melalui mulut dengan kesehatan gusi yang buruk merupakan kontra indikasi veneer porselen.

3.Derajat diskolorisasi

Bila mengalami diskolorisasi yang hebat diperlukan *bleaching* gigi terlebih dahulu sebelum veneer dibuat. Namun stabilitas *bleaching* tidak dapat diperkirakan maka kemungkinan terjadinya kembali diskolorisasi dibawah veneer porselen akan selalu ada. Biasanya diskolorisasi akibat tetrasiklin akan lebih parah jika email sudah dipreparasi/ dikurangi, jadi perlu menutupi area yang mengalami diskolorasikan dengan semen glass ionomer atau porselen opak.

4.Luasnya karies

Karies harus minimal, jika email tersisa tinggal sedikit setelah pengambilan karies maka veneer porselen merupakan kontra indikasi. , karena ikatan email yang dietsa menjadi lemah berkurang sebanyak 50%.

5.Luas restorasi

Jika ada restorasi hendaknya kecil sehingga sehingga daerah untuk ikatan dengan email cukup. Desain kavitas restorasi harus meliputi akhiran yang jika memungkinkan berakhir pada email .Restorasi yang lama harus diganti bila ada karies dibawahnya masih diragukan.

6.Kualitas gigi

Jika jumlah email untuk ikatan tidak tersedia oleh karena faktor-faktor sebelumnya, *veneer shell crown* atau *convensional crown* lebih diindikasikan daripada veneer. Kerusakan struktur gigi seperti *amelogenesis imperfecta*

dan *dentinogenesis imperfecta* merupakan kontra indikasi veneer, karena email dan dan struktur gigi untuk ikatan tidak mencukupi

7.Kebiasaan buruk

Kebiasaan buruk seperti menggigit kuku atau pensil merupakan kontra indikasi veneer porselen karena tekanan gesek yang dihasilkan terlalu besar.

SIMPULAN

- Keberhasilan veneer porselen sangat ditentukan pada metode fabrikasi di laboratorium dan yang terpenting seleksi kasus yang tepat.
- Perlu penelitian yang lebih obyektif supaya veneer porselen merupakan perawatan alternatif di bidang kedokteran gigi
- Pemasangan veneer porselen perlu ketelitian dan keahlian operator

DAFTAR PUSTAKA

1. Kilian : Imformation for Preparation Cerec Conect Bite X- Rite Quality. USA., diakses pada tanggal 30-12-2010
2. Ching Chiat Lim : Case Selection for Porcelain Veneer, Quintessence International l995; 26 : 311-315
3. Victor O.A : Porcelain Veneer for incicor lateral case eport, Quintessence International 1995 ; 26
4. Rosenstiel,S.F et al : Contemporary Fixed Prosthodontics, 3 rd ed. St Mosby 2001; 609-612
5. Eni I : Restorasi Keramik secara Indirect. Majalah I Kedokteran Gigi .Bagian Prosttodontia Fakultas Kedokteran gigi Universitas Airlangga.2008;Vol 23 no 1
6. Kontorowics .G et all : Inlay, Crown & Bridge Clinical hand book. 5 th ed Butterworth- Heinemann Ltd 1993 h 73- 76
7. Hhtp // www.dentalfind.com/ Porcelain Veneer. Diakses 15 -8-2010
8. Roberson.,T.M., Heymann,E.J. Swift, Jr : Sturdevant S Art and Science of Operative Dentistry. % th Ed. St.Louis;Mosby ,124-147