

**Non invasive imaging modalities in coarctation of the aorta**

**SRI ENDAH RAHAYUNINGSIH**

**Dipresentasikan pada:**

**24<sup>nd</sup> WECOC. And PERKANI  
Workshop on echocardiography in Congenital Heart Disease**

**Ritz-Carlton Hotel, Jakarta, Indonesia**

**21 Oktober 2012**

## Abstract

Coarctation of the aorta derives from the Latin term *koartasio aortartatio*, which translated literally means a drawing together. Coarctation of the aorta, therefore, indicates a narrowing at some point along the course of the aorta. When used in the context of the congenitally malformed heart, Coarctation of the aorta most usually described an area of narrowing of the thoracic aorta in the region of the insertion of the arterial duct, with or without additional abnormalities of the aortic arch. Obstructive lesions can be found more proximally, involving the ascending aorta.

Chest radiography, in infants, cardiomegaly and increased pulmonary vascular markings can be seen on the radiograph. In older children, the heart size is often normal, but if cardiomegaly is present, it is usually caused by left ventricular enlargement. There are two pathognomonic signs on the plain chest radiograph in older children. The first is the figure 3 sign, which appears to the left of the mediastinum and is caused by pre- and post-stenotic dilation of the aorta. The second sign is rib notching, which is usually not seen until 4 years of age, although appearance in the first year has been described.

Electrocardiography, the majority of young infants presenting with Coarctation of the aorta will have normal right ventricular dominance, with extreme right-axis deviation. Later, left ventricular hypertrophy supervenes. There are early electrocardiographic signs of left ventricular dominance and strain in some infants. This has been linked to subendocardial ischaemia or co-existing aortic stenosis

Echocardiography has become the diagnostic method of choice in infancy. The aortic arch is best visualised from the suprasternal notch in the superior paracoronal view, revealing details of the entire arch. In those with coarctation of the aorta, there is most commonly a short narrowed segment just distal to the left subclavian artery caused by the obstructive shelf projecting into the aorta posteriorly. More rarely, there is a longer segment of narrowing involving the isthmus

## PENDAHULUAN

Koartasio aorta adalah suatu penyakit jantung bawaan berupa penyempitan pada arkus aorta distal atau pangkal aorta desendens torakalis, diatas duktus arteriosus (*pre-ductal*), didepan duktus arteriosus (*juxta ductal*) atau dibawah duktus arteriosus (*post ductal*). Pada neonatus sering disertai hipoplasia segmen isthmus atau arkus aorta bagian distal, akibat aliran yang kurang melalui arkus selama masa janin. Pada anak yang lebih besar ditemukan kolateral antara aorta bagian proksimal koartasio aorta dengan bagian distal koartasio aorta.<sup>1-3</sup>

Koartasio aorta dapat merupakan suatu kelainan tunggal atau disertai abnormalitas kardiovaskular lainnya, seperti *bicuspid aortic valve* (BAV), aneurisme intrakranial, hipoplasia arkus aorta, defek septum ventrikel (DSV), duktus arteriosus persisten (DAP) dan kelaianan katup jantung.<sup>4</sup>

Terdapat variasi yang luas pada koartasio aorta terutama mengenai anatomi, patofisiologi, manifestasi klinis, pilihan terapi, dan angka keluarannya. Patofisiologi koartasio aorta bervariasi, bergantung derajat stenosis dan juga berhubungan dengan adanya kelainan penyerta lain.

Manifestasi klinis juga beragam mulai dari gagal jantung pada bayi baru lahir maupun hipertensi asimtomatik atau murmur yang tidak menimbulkan gejala pada anak yang lebih besar. Pilihan terapi meliputi terapi bedah dan intervensi transkateter.<sup>2</sup> Koartasio aorta yang tidak dikoreksi berhubungan dengan kematian pada usia muda yang disebabkan komplikasi hipertensi. Saat ini memungkinkan untuk melakukan koreksi koartasio aorta pada saat awal bayi.

## EPIDEMIOLOGI

Koartasio aorta merupakan 2-7% dari penyakit jantung bawaan dengan insidensi 0,3-0,4 tiap 1000 kelahiran hidup. Perjalanan alamiah koartasio aorta yang tidak dilakukan intervensi adalah dapat bertahan hingga berusia 31 tahun. Kematian disebabkan oleh gagal jantung, ruptur aorta, endokarditis infeksi, dan perdarahan intrakranial<sup>5-7</sup> Koartasio aorta lebih sering terjadi pada laki-laki dengan rasio yang bervariasi mulai 1.27:1 hingga 1.74:1.<sup>3,8,9</sup> Koartasio aorta juga sering berhubungan dengan kelainan jantung lainnya, dan berhubungan dengan beberapa sindrom kompleks seperti sindrom Shone, sindrom Turner, sindrom Digeorge, sindrom hipoplasia jantung kiri (HPLS), dan pada sindrom Kabuki.<sup>8</sup>

Sebagian besar kasus sporadis dan keterlibatan genetik hanya ditemukan pada 10-15% yaitu pada sindrom Turner (45,X), sindrom phenilketonuria maternal, dan sindrom Kabuki.<sup>3</sup>

**Tabel 1. Prevalensi lesi jantung yang berhubungan dengan Koartasio aorta**

Katup aorta bikuspid	50 %
Defek Septum Ventrikel	30 %
Hipoplasia arkus aorta	30 %
Stenosis aorta	15 %
Abnormalitas katup mitral	10 %
Kelainan Jantung Kongenital Bawaan	6 %
<i>Berry aneurysm in the circle of Willis</i>	5 %
Anomali Ekstrakardiak	28%
Anomali Kromosom	40%

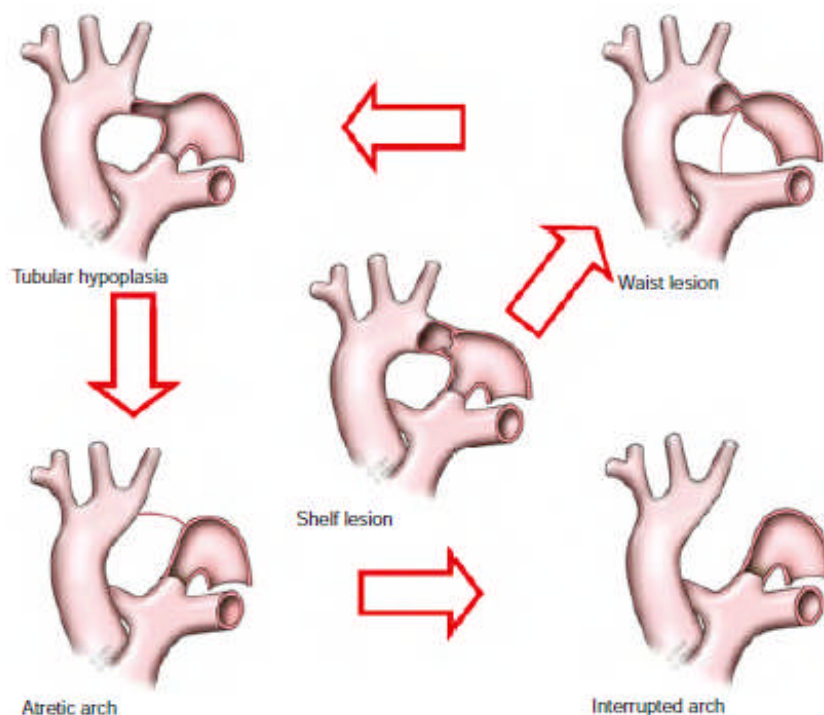
Dikutip dari: Beekman<sup>2</sup>

Koartasio aorta pertama kali ditemukan oleh Johann Freidrich Meckel pada tahun 1750 sebagai “daerah konstriksi” pada aorta desenden namun terdapat pula pendapat yang mengatakan bahwa penemu koartasio aorta adalah Morgagni pada tahun 1790, selanjutnya pada tahun 1791 Craigie mempublikasikan Koartasio aorta pada *Journal de Chirurgie*.<sup>9</sup>

## EMBRIOLOGI DAN MORFOGENESIS

Gangguan perkembangan arkus aorta pada masa pembentukan jantung yang meliputi gangguan pada sistem arkus brachial embrionik. Terdapat 3 gangguan utama pada proses

embriogenesis yang menerangkan abnormalitas arkus aorta. Pertama embriogenesis yang abnormal pada pembuluh darah arkus aorta, kedua perkembangan abnormal dari duktus arteriosus dan yang ketiga adanya perubahan rasio aliran antara pulmonal dan sistemik. Koartasio aorta merupakan perkembangan abnormal arkus brachial ke-4 dan ke-6.<sup>10, 11</sup> Pada situasi normal dengan arkus di sisi kiri, arkus branchial ke-4 menjadi arkus aorta definitif.<sup>12</sup> Arkus branchial keenam cabang sebelah kiri ujung distal akan menjadi duktus arteriosus sementara cabang kanan mengalami regresi kemudian berhubungan dengan aorta dorsalis berbeda dengan arteri subklavia kiri yang terbentuk dari arteri segmental yang ke-7. Proses ini seharusnya berlangsung melalui migrasi ke arah cephal melalui differensiasi pertumbuhan sebelum dianggap posisi proksimal terhadap isthmus aorta. Pada proses migrasi tersebut melewati banyak struktur, ketidakaturan proses ini yang kemudian diperkirakan menjadi hal penting pada koartasio aorta. Hipotesis yang menunjukkan keterlibatan duktus arteriosus adalah berdasarkan terdapat duktal *sling* di sekeliling isthmus aorta pada koartasio aorta yang dibuktikan pertama kali oleh Wielenga dan Dankmeijer. Pendapat ke-3 mengenai aliran pada sirkulasi fetus yang mempengaruhi embriogenesis khususnya pengurangan aliran darah selama periode fetus yang melewati aorta ascenden merupakan penyebab dari Koartasio aorta. Hipotesis ini didukung oleh kelainan lain yang ditemukan pada koartasio aorta dengan lesi obstruksi jantung kiri lainnya.



**Gambar 1.**  
**Morfologis**

## **obstruksi aorta pada koartasio aorta**

Dikutip dari: Hoschtizky<sup>9</sup>

### **ETIOLOGI**

Sperti pada penyakit jantung bawaan yang lain, etiologi koartasio aorta adalah multifaktorial, walaupun genetik berperan pada sindrom tertentu<sup>9</sup>, tetapi diduga etiologi koartasio aorta berhubungan dengan dua teori yaitu teori jaringan duktus (*ductal tissue theory*) dan *reduced flow theory*.<sup>5</sup>

#### **Teori jaringan duktal (*Ductal tissue theory*)**

Jaringan yang berasal dari duktus arteriosus menginvasi aorta desenden hanya distal dari istmus aorta. Ketika duktus arteriosus menyempit, maka koartasio terjadi. Hal yang mendukung teori ini adalah bahwa koartasio neonatus terjadi hanya setelah penutupan duktus (tipe infantil), dan biasanya memiliki gejala yang lebih berat. Obstruksi terlihat sebagai sebuah lekukan (*posterior shelf*) pada sisi postero-lateral aorta descenden pada lokasi yang berlawanan dengan perlekatan duktus arteriosus. Namun teori ini gagal menerangkan kejadian koartasio aorta pada beberapa tempat lainnya.

#### **Teori *Reduced-flow***

Pada konsep ini, defek terbentuk sekunder terhadap gangguan hemodinamik yaitu aliran yang berkurang pada lokasi yang terkena. Pada fetus yang normal, ventrikel kiri mengkontraksikan 30% dari kombinasi output ventrikel namun istmus aorta yaitu proksimal aorta descenden antara LSCA (Left Subclavian artery) dan PDA, hanya menerima 10% menyebabkan diameter yang lebih kecil daripada aorta descenden. Jika kemudian aliran ventrikel kiri berkurang, maka penyempitan lebih lanjut dari istmus kembali terjadi. Teori ini menerangkan hubungannya dengan tipe obstruksi ventrikel kiri lainnya.

Penelitian oleh Fishman dkk. mendukung teori ini, model biri-biri dari sindrom hipoplastik ventrikel kiri (HPLS) dan stenosis aorta kongenital dilakukan dengan mempengaruhi pre dan *after load* dari ventrikel kiri. Preload yang normal menghasilkan dari pertumbuhan ventrikel kiri namun mengikat aorta ascenden menyebabkan katup aorta stenosis hipoplasia dan sangat tebal menyebabkan ventrikel kiri mengecil. Akhir-akhir ini Loscalzo memperlihatkan hubungan antara limfedema dan koartasio aorta pada sindrom Turner, ketika terjadi obstruksi limfatik jugular pada fetus menekan dan mengurangi aliran ke aorta ascenden, menyebabkan beberapa lesi obstruksi ventrikel kiri meliputi Koartasio aorta, katup aorta bikuspid, dan HLHS.<sup>5</sup>

## **PATOFISIOLOGI**

Efek hemodinamik koartasio aorta bervariasi tergantung derajat obstruksi, lesi jantung dan mekanisme kompensasi. Koartasio aorta menyebabkan kenaikan afterload pada ventrikel kiri, menyebabkan tekanan dinding yang meningkat, hipertrofi ventrikel kiri kompensata, disfungsi ventrikel kiri dan pembentukan arteri kolateral.<sup>4</sup>

Pada fetus, gangguan hemodinamik yang terjadi ringan dikarenakan hanya 10% dari cardiac output yang melewati istmus. Namun setelah lahir, akibat penutupan duktus menyebabkan obstruksi aorta hingga terjadi pengurangan output ventrikel kiri, peningkatan tekanan pada diastolik akhir dari ventrikel kiri, dilatasi miokard, gejala dari gagal jantung. Pada obstruksi berat akan terjadi disfungsi miokard, pengurangan stroke volume dan terjadi syok kardiogenik. Mekanisme kompensasi untuk membantu dan memperkuat kontraksi jantung diaktivasi meliputi mekanisme Frank Starling, sistem renin angiotensin, dan aktivasi sistem simpatis. Namun mekanisme ini mungkin tidak efektif pada miokard neonatus yang masih imatur, dikarenakan berkurangnya reseptor saraf  $\beta$  adrenergik dan komplians ventrikel kiri yang lebih rendah dibandingkan miokard dewasa.

Pada bayi dan anak yang lebih tua dengan adanya obstruksi yang kronis dan berkelanjutan, maka mekanisme lainnya turut diaktivasi yaitu hipertrofi ventrikel kiri. Beberapa abnormalitas vaskular yang terjadi pada ventrikel kiri dengan Koartasio aorta dengan pembuluh darah proksimal dan distal dari obstruksi. Neonatus dan anak dengan Koartasio aorta juga terjadi pengurangan distensibilitas dan peningkatan reaktivitas terhadap norepinephrin pada pembuluh darah proksimal dari letak obstruksi. Aktivitas renin plasma meningkat dan reflek baroreseptor diatur pada tekanan darah yang lebih tinggi. Kondisi ini akan menetap cukup lama setelah dilakukan repair operasi dan berkontribusi pada hipertensi sistemik, dan kematian disebabkan penyakit koroner dan serebrovaskular.<sup>5</sup>

## **MANIFESTASI KLINIS**

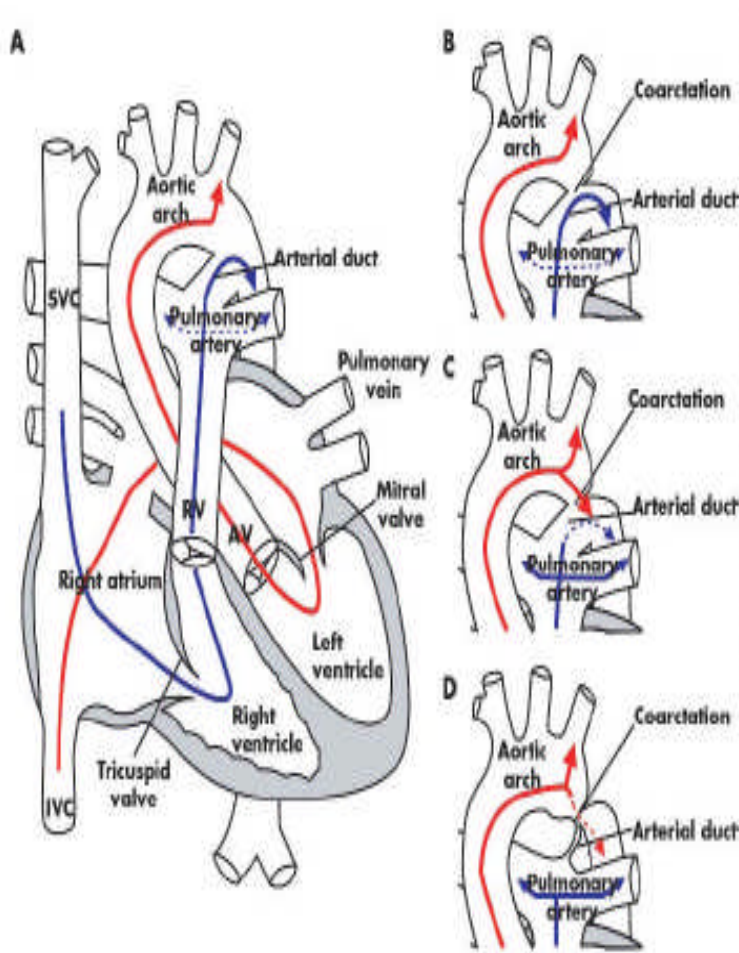
Manifestasi klinis dari koartasio aorta sangat bervariasi tergantung dari derajat obstruksi, dan lesi lain yang berhubungan. Koartasio aorta dapat menunjukkan gejala dan tanda pada awal kehidupan sementara pada kasus yang lebih ringan tidak bergejala hingga dewasa.<sup>4</sup>

### **Neonatus dan Bayi**

Gejala koartasio aorta pada neonatus dan bayi meliputi pulsasi femoral yang lemah, dan perbedaan tekanan darah ekstremitas atas dan bawah, Crossland dkk. memperlihatkan bahwa perbedaan tekanan darah  $> 20$  mmHg memiliki sensitivitas sekitar 92%. Salah satu diagnosis banding

syok pada periode neonatus salah satunya koartasio aorta. Sering kali terjadi bayi dibawah usia 6 bulan dengan koartasio aorta dan gagal jantung, diagnosis sepsis atau penyakit paru-paru.<sup>5,9</sup>

Gagal jantung biasanya terjadi dalam usia 3 bulan, namun dapat terjadi dalam minggu pertama kehidupan<sup>9</sup>



Gambar 2. Diagram Sirkulasi fetus A.Vena cava superior (panah biru) diarahkan melalui katup trikuspid ke arteri pulmonalis dan melalui duktus arteriosus untuk segmen inferior tubuh (panah merah) yang mengandung darah yang teroksigenasi melalui plasenta yang diarahkan melalui foramen ovale ke ventrikel kiri aorta ascenden, dan segmen atas tubuh dengan aliran kecil yang melalui ismus antara arteri subclavia dan ductus arteriosus B. Koartasio aorta in utero tidak mempengaruhi pola aliran darah C. Setelah lahir terdapat penurunan arteri pulmonal dengan meningkatkan aliran pulmonal (panah biru dan aliran menuju akus arta ke aorta desenden (panah merah) D. Pada saat duktus arteriosus berkontraksi, penyempitan diperkuat. (panah merah putus-putus

Dikutip dari : Rosenthal<sup>7</sup>

Pada saat terdapat kecurigaan terdapat Koartasio aorta disertai hipoplasia arkus aortik dan neonatus berisiko tinggi terhadap penutupan duktus maka pemberian infus prostaglandin direkomendasikan untuk tetap menjaga patensi duktus. Setelah dilakukan ekokardiografi untuk

mengkonfirmasi adanya hipoplasia arkus dan lokasi koarktasio, prostaglandin tetap diberikan hingga dilakukan repair melalui operasi. Namun jika kecurigaan kurang kuat, maka bayi hanya diobservasi ketat tanpa pemberian prostaglandin. Jika terdapat gambaran ekokardiografi yang menunjang, maka duktus dibiarkan menutup spontan, atau alternatifnya adanya dilakukan ekokardiografi serial dan monitoring tekanan darah serta pulsasi pada keempat ekstremitas. Bayi tanpa koarktasio diperbolehkan pulang setelah penutupan duktus dan dianjurkan untuk dievaluasi kembali pada minggu ke 4-6 dan akhirnya pada usia 6 bulan

### **Anak dan Remaja**

Walaupun anak yang lebih besar dan remaja dapat menunjukkan gejala klasik koartasio aorta. Ing dkk memperlihatkan bahwa hanya 4% anak lebih dari 1 tahun yang didiagnosis dengan pasti Koartasio aorta sebelum dilakukan rujukan ke ahli jantung, walaupun memiliki pulsasi femoral yang abnormal atau hipertensi ekstremitas atas, pada sebagian besar kasus.

**Tabel 2. Manifestasi Klinis KOARTASIO AORTA**

---

<input type="checkbox"/> <b>Fetus</b>
- disporposi ventrikel
- disporposi pembuluh darah besar
- berhubungan dengan penyakit jantung kongenital
- penebalan nuchal
- abnormalitas kromosom (sindrom Turner)
<input type="checkbox"/> <b>Neonatus</b>
- lemah, gagal jantung
- sistolik/murmur kontinyu menyebar ke punggung
- pulsasi arteri femoral hilang atau lemah
- hipertensi pada ekstremitas atas
<input type="checkbox"/> <b>Anak</b>
- gagal jantung
- sistolik/murmur kontinyu menyebar ke punggung
- pulsasi arteri femoral hilang atau lemah
- hipertensi pada ekstremitas atas
- kardiomiopati
<input type="checkbox"/> <b>Anak, remaja, dan dewasa</b>
- murmur sistolik/kontinyu yang menyebar ke punggung (murmur kolateral sekitar skapula/jarang)
- pulsasi arteri femoral hilang atau lemah
- hipertensi pada ekstremitas atas
- mudah lelah, klaudikasio
- serangan jantung (hipertrofi ventrikel kiri dan aritmia)
- retinopati hipertensi
- endokarditis endokarditis

---

Dikutip dari: Rosenthal<sup>7</sup>

### **PEMERIKSAAN DASAR**



Sekarang ini diagnosis klinis (adanya murmur, hipertensi ekstremitas atas atau berkurangnya pulsasi femoral) secara cepat dikonfirmasi melalui pemeriksaan non invasif dengan ekokardiografi dan MRI, sehingga secara cepat dapat dilakukan intervensi<sup>2</sup> Pemeriksaan dasar melalui pemeriksaan fisik, elektrokardiogram, rontgen toraks, dan pemeriksaan lanjutan meliputi ekokardiografi, sadapan jantung, dan MRI.

## **Pemeriksaan Fisik**

### **Bayi dan anak**

Gejala meliputi takipnea, dengan retraksi intercostal, bila terdapat kardiakoutput yang rendah, akan menunjukkan skin *mottling*, *capillary refill time* yang memanjang dan sianosis perifer. Sianosis sentral hanya berhubungan dengan lesi jantung yang sianosis. Adanya pulsasi femoralis pada hari 1 atau ke dua tidak dapat menyingkirkan adanya koartasio aorta, karena duktus arteriosus yang belum menutup. Jika bayi memiliki kardiak output yang sangat rendah dan tidak terdapat pulsasi, resusitasi dapat mengembalikan pulsasi pada tangan kanan, prekordium biasanya aktif, kecuali otot jantung telah terdepresi. Pada bayi dengan kardiogenik syok, murmur bisa saja tidak didapatkan, sekunder dikarenakan kardiak output dan aliran yang minimal melewati terjadinya koartasio aorta. Bunyi murmur sistolik ejeksi yang lembut yang menyebar hingga punggung dapat terdengar ketika dimulainya pemberian infus prostaglandin. Selain itu didapatkan pula tanda dari gagal jantung dan perfusi yang buruk dapat terlihat yang sering kali merupakan alasan dirujuk ke ahli jantung.<sup>9</sup>

### **Anak dengan usia lebih tua dan remaja**

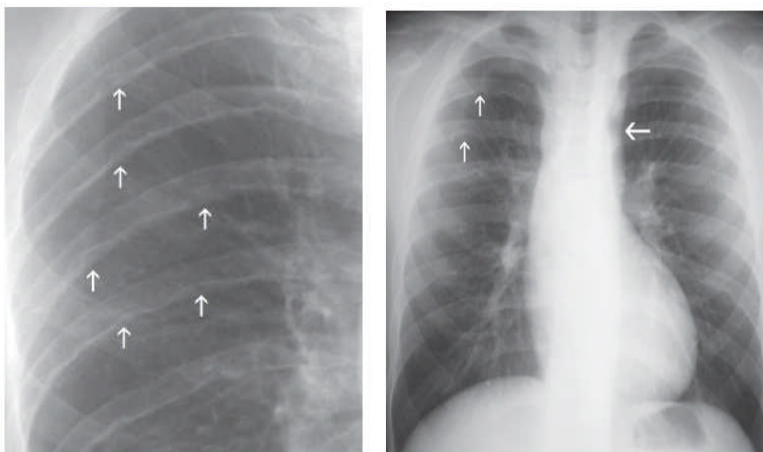
Pemeriksaan fisik pada pasien dengan usia yang lebih tua berdasarkan berkurangnya atau terlambatnya aliran pulsasi arteri femoral dibandingkan dengan pulsasi daerah lengan. Pulsasi arteri femoralis secara normal lebih awal dengan radialis dengan karakteristik yang sama, bentuk dan volumenya. Pemeriksaan fisik yang lebih terpercaya adalah pengukuran tekanan darah pada keempat tungkai. Tanda yang lainnya adalah tekanan vena jugularis dan ukuran hepar yang normal. Sering juga ditemukan tanda tidak langsung dari hipertrofi ventrikel kiri yaitu daerah apek yang bergeser. Pada pemeriksaan auskultasi bunyi jantung ke-satu dan ke-2 biasanya normal, namun dapat disertai dengan suara jantung ke-4 dari daerah apek jika ventrikel kiri tidak compliance. Murmur dari Koartasio aorta didengar paling baik pada daerah fossa infraclavikular kiri yang menyebar ke punggung di daerah scapula kiri. Bersifat kontinyu, puncak pada sistol dan berlanjut hingga diastol, murmur kontinyu ini disebabkan oleh arteri kolateral yang besar, yang dapat menyediakan aliran darah yang cukup ke segmen bawah tubuh, hingga pulsasi femoralis tetap ada.

### Foto Rontgen Toraks

Koarktasio aorta sering didiagnosis melalui rontgen toraks. Pada bayi dan anak rontgen toraks biasanya tampak normal. 2 tanda patognomonis dari rontgen toraks adalah lekukan pada iga (*rib notching*) dan gambaran tanda 3 pada aorta descenden proksimal.

*Rib notching* disebabkan karena aliran kolateral arteri interkostal posterior yang berdilatasi dan berliku-liku menyebabkan penekanan ekstrinsik pada iga. Biasanya hal ini terjadi pada batas bawah iga ke-3 hingga iga ke-8. Hal ini secara bervariasi terjadi pada 75% dewasa namun jarang terjadi, pada anak biasanya pada usia lebih dari 5 tahun.

Lekukan dari tanda “3” atas menggambarkan arteri subklavia kiri atau aorta tepat proksimal dari segmen yang menyempit, sedangkan lekukan yang kedua menggambarkan dilatasi post stenotik aorta distal terhadap koarktasio.<sup>1</sup>

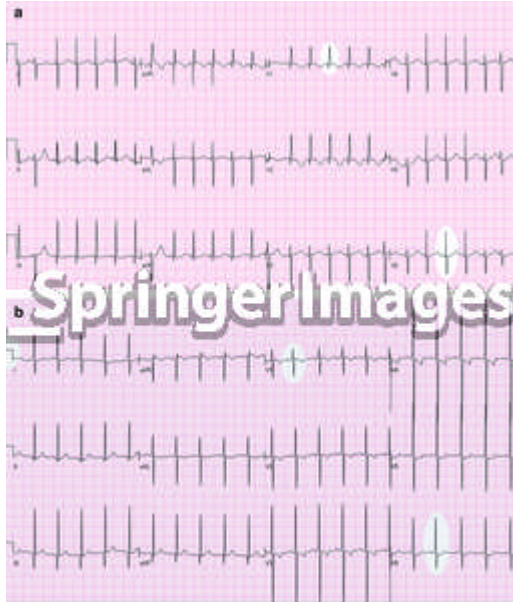


Gambar 3. Gambaran Radiologis Koarktasio aorta

Dikutip dari <sup>13</sup>

### Elektrokardiogram

Sebagian besar Koarktasio aorta akan menunjukkan dominasi ventrikel kanan yang normal pada bayi, dengan deviasi aksis kanan yang ekstrim, kemudian terjadi hipertrofi ventrikel kiri, terdapat dominasi ventrikel kiri dan strain pada beberapa bayi, hal ini disebabkan oleh subendokardial iskemia. Selain itu dikarenakan Koarktasio aorta sering disertai gejala lainnya maka abnormalitas pada gambaran EKG dapat menunjukkan hipertrofi ventrikel kanan, kiri, keduanya, atau bahkan normal. Pada beberapa kesempatan pemanjang QT interval menunjukkan efek sekunder hipokalsemia pada sindrom di George.<sup>9</sup>



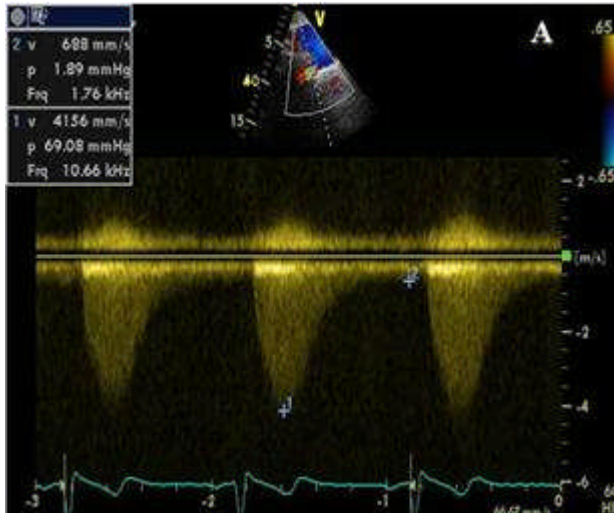
Gambar 4. EKG pada neonates dengan koartasio aorta.

Pada neonates dengan koartasio aortarctation aorta severe, pada EKG akan menunjukkan hipertrofi ventrikel kanan, karena ventrikel kanan yang secara dominan memompa darah menuju ke aorta desending. Terlihat gelombang qR dari kompleks QRS pada V1.

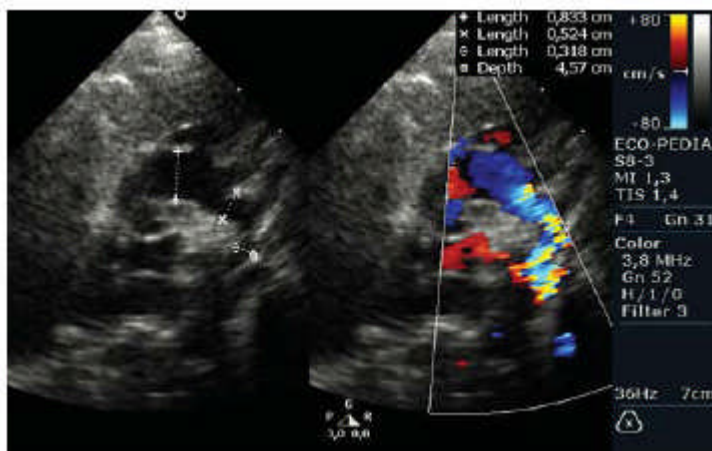
Peningkatan tekanan sistemik pada aorta bagian proksimal akan menyebabkan overload pada ventrikel kiri, yang akan menimbulkan gambaran hipertrofi ventrikel kiri yang ditandai dengan gelombang R yang tinggi dan gelombang S yang dalam pada V1.

### **Ekokardiogram**

Ekokardiografi memberikan informasi mengenai lokasi, struktur dan luasnya Koartasio aorta, fungsi dan hipertrofi ventrikel kiri, hubungannya dengan abnormalitas jantung, diameter pembuluh darah aorta dan supraaortic. Pada ekokardiogram 2 dimensi akan terlihat arkus aorta terlihat pada pandangan suprasternal, terdapat penyempitan segmen distal arteri subclavia kiri, menyebabkan *shelf* di dinding posterior arkus serta hipoplastik arkus aorta distal<sup>9</sup>. Pada ekokardiogram berwarna dan Doppler menunjukkan gambaran khas: aliran turbulensi sistolik dan diastolik di aorta desendens seperti gigi gergaji (*seesaw*).<sup>9</sup>



Gambar 5. Ekokardiografi pada pandangan supra stenal , evaluasi doppler menunjukkan peak systolic gradient 67 mmHg pada tempat koartasio aorta, aliran antegrade diastolic yang rendah, dan disertai hipoplasi aorta descendens di bagian abdominal.



Gambar 6. Turbulensi pada aorta desending, ditempat koartasio aorta

### MRI (Magnetic Resonance Imaging)

Walaupun ekokardiografi merupakan modalitas yang lebih superior untuk mendiagnosis kelainan jantung kongenital pada bayi dan anak, MRI terbatas untuk anak yang lebih kecil karena perlunya sedasi dan anestesi. Teknik terbaru yang memadukan dengan fase *velocity mapping* dapat digunakan untuk melengkapi alat diagnostik meliputi kelainan morfologi dan informasi fisiologi Koartasio aorta. MRI juga merupakan alat yang sempurna untuk pemeriksaan post operatif, tidak

saja dapat menemukan patologi utama dan aliran kolateral, namun juga dapat memeriksa patologi sekunder, contohnya cangan aorta untuk dilatasi bila terdapat katup aorta bikuspid.<sup>9</sup>

## **Kesimpulan**

Koartasio aorta adalah salah satu penyakit jantung bawaan yang dapat menyebabkan hipertensi sekunder bila tidak terdeteksi dan tidak dilakukan terapi. Koartasio aorta dapat terdeteksi dengan terdengarnya murmur atau adanya hipertensi pada pemeriksaan rutin. Tidak terdapatnya pulsasi a. femoralis dan perbedaan tekanan darah ekstremitas atas dan bawah > 20 mm Hg merupakan tanda adanya koartasio aorta

Diagnosa pasti dilakukan dengan pemeriksaan ekokardiografi, kateterisasi jantung dan MRI. Pada pemeriksaan ekokardiografi 2 dimensi pandangan suprasternal menunjukkan penyempitan di daerah aorta dan adanya suprasternal notch. Pemeriksaan Doppler akan menunjukkan peningkatan flow velocities di daerah koartasio aorta.

## **DAFTAR PUSTAKA**

1. Choi M, Nolan RL. Koartasio aortarctation of the aorta. *Queen's Health Sciences Journal*. 2005;6:49-50.
2. Beekman RH. KOARTASIO AORTARCTATIO AORTA. In: Allen HD, Driscoll DJ, Shady RE, Feltes TF, editors. *Moss and Adams' Heart Disease in Infants, Children, and Adolescents: Including the Fetus and Young Adults*, 7th Edition 2008. p. 988-1033.
3. Silversides CK, Kiess M, Beauchesne L, Bradley T, Connelly M, Niwa K, et al. Canadian Cardiovascular Society 2009 Consensus Conference on the management of adults with congenital heart disease: Outflow tract obstruction, koartasio aortarctation of the aorta, tetralogy of Fallot, Ebstein anomaly and Marfan' syndrome. *Can J Cardiol*. 2010;26(3):80-97.
4. Baumgartner H, Bonhoeffer P, Groot NMSD, Haan Fd, Deanfield JE, Galie N, et al. ESC Guidelines for the management of grown up congenital heart disease (new version 2010). *European Heart Journal*. 2010;31:2931-33.
5. Hamdan MA. Koartasio aortarctation of the Aorta: A comprehensive review. *J Arab Neonatal Forum* 2006;3:5-13.
6. Polson JW, McCallion N, Waki H, Thorney G, Tooley MA, Paton JFR, et al. Evidence for cardiovascular autonomic dysfunction in neonates with koartasio aortarctation of the aorta. *Circulation*. 2006:2844-50.
7. Rosenthal E. Koartasio aortarctation of the aorta from fetus to adult: curable condition or life long disease process? *Heart*. 2005;91:1495-502.

8. Eerola A. Cardiac function before and after treatment for various types of loading conditions and in myocardial restriction : A prospective study on pediatric patients with two- and three-dimensional echocardiography and measurement of serum natriuretic peptides. Tampere: University of Helsinki; 2007.
9. Hoschtizky JA, Anderson RH, Elliott MJ. Aortic Coarctation and interrupted aortic arch. In: Anderson RP, Baker EJ, Penny D, N. Readington A, Rigby MR, Wernovsky G, editors. Paediatric Cardiology. 3rd ed. Philadelphia: Churchill Livingstone; 2010. p. 945-56.