

# **Tatalaksana Penyakit Jantung Bawaan Sianotik**

**Sri EndahRahayuningsih**

**Dipresentasikan pada  
Bandung Cardiology Update  
3-5 juli 2009  
Hotel Hyatt Bandung**



Penyakit Januung Bawaan (PJB) adalah suatu kelainan yang cukup banyak ditemukan. Insidensi PJB adalah 8-10 di antara 1.000 kelahiran. Insidensi ini hampir sama antara satu negara dan negara yang lain.<sup>1</sup> Angka kelahiran di Indonesia adalah 4.000.000 kelahiran/tahun. Angka kelahiran di Jawa Barat adalah 600.000/tahun.<sup>2</sup> Secara fisiologi, PJB diklasifikasikan sebagai PJB lesi pirau kiri kekanan, lesi kanan ke kiri dan lesi obstruksi. Pada makalah ini akan dibahas tentang PJB lesi kanan ke kiri yang dikenal juga dengan PJB tipe sianotik.

PJB sianotik ditandai dengan kondisi hipoksemia yaitu saturasi oksigen darah arteri yang kurang dari 90%. Hipoksemia yang berlangsung lama telah membawa beberapa konsekuensi dalam kehidupan penderita dengan PJB sianotik. Pada kasus yang berat beberapa konsekuensi tersebut bahkan sudah terjadi sejak tahun pertama kehidupannya, yang merupakan penyulit dalam penanganan penderita PJB sianotik dan sangat menentukan prognosis. Rata-rata bertahan hidup yang makin kecil dengan bertambahnya usia, sangat berhubungan dengan timbulnya penyulit pada PJB sianotik.<sup>1</sup>

Beberapa penyulit pada PJB sianotik adalah serangan sianosis, polisitemia, sindrom hiperviskositas, stroke, abses serebri, pelbagai diatesis hemoragik, nefropati, sehingga diperlukan tatalaksana yang optimal untuk mencegah hal hal tersebut diatas.

Untuk melaksanakan tatalaksana yang optimal lesi pirau kiri ke kanan PJB diperlukan pengetahuan tentang indikasi dan metoda operasi untuk PJB yang harus dilakukan tindakan koreksi. Setiap PJB sianosis memiliki waktu optimal untuk dilakukan prosedur operasi sesuai dengan jenis penyakitnya. Beberapa PJB sianosis memiliki waktu optimal pada saat masa bayi Tujuan utama prosedur operasi pada PJB sianosis adalah mengembalikan ke posisi anatomi sesuai jantung normal, atau paling tidak mendekati fisiologi normal sehingga dapat meningkatkan kualitas hidup pasien.

### **Masalah yang sering terjadi pada lesi pirau kanan ke kiri PJB**

### **Polisitemia dan sindrom hiperviskositas**

Polisitemia pada PJB sianotik terjadi karena hipoksemia kronik akibat kondisi pirau kanan ke kiri. Sebenarnya hal ini merupakan respon fisiologik tubuh untuk meningkatkan kemampuan membawa oksigen dengan cara menstimulasi sumsum tulang melalui pelepasan eritropoitin ginjal untuk meningkatkan produksi jumlah sel darah merah (eritrositosis). Pada awalnya polisitemia ini menguntungkan bagi penderita PJB sianotik tetapi bila hematokrit makin tinggi akan terjadi peningkatan viskositas darah yang mencolok dengan akibat perfusi berkurang sehingga pengangkutan total oksigen pun berkurang yang pada akhirnya meningkatkan risiko venooklusi/sindrom hiperviskositas.<sup>3</sup> Gejala hiperviskositas akan muncul bila kadar hematokrit  $\geq$  65%, dengan gejala berupa sakit kepala, nyeri pada sendi, nyeri dada, iritabel, anoreksia, dispnu, dan intoleransi latihan.<sup>4</sup>

Pengobatan hiperviskositas pada PJB sianotik masih kontroversial. Dari data yang ada bahwa plebotomi berpotensi untuk meningkatkan kemampuan latihan, mengurangi gejala-gejala hiperviskositas serta mengurangi risiko penyakit vasooklusi. Tetapi plebotomi yang dilakukan berulang – ulang dengan cepat dapat menyebabkan defisiensi besi sehingga terjadi “*microcytic erythrocytes*” yang justru dapat menginduksi peningkatan viskositas dengan segala konsekuensinya.<sup>3</sup> Oleh karena itu, plebotomi hanya dilakukan untuk mengatasi keadaan akut sindrom hiperviskositas saja.

### ***Stroke/cerebrovascular accidents***

Insidens *stroke/cerebrovascular accidents* pada anak dengan PJB sianotik adalah 1,5% - 2%.<sup>5</sup> Stroke dapat disebabkan baik karena trombosis atau emboli. Faktor predisposisi yang

mempermudah terjadinya stroke adalah endokarditis, pirau kanan ke kiri (yang memungkinkan terjadinya paradoksikal emboli ke otak) dan peningkatan viskositas darah.<sup>5</sup>

*Stroke* cenderung lebih sering terjadi pada anak PJB sianotik yang berusia muda. Paling sering pada usia dibawah 1 tahun.<sup>6</sup> Diantara PJB sianotik yang paling sering menyebabkan stroke adalah tetralogi Fallot dan transposisi pembuluh darah besar.

Hasil otopsi memperlihatkan terjadi oklusi baik pada vena maupun arteri serebral. Lesi cenderung membentuk infark yang luas, sering bilateral, dan berhubungan dengan edema otak, yang dapat bersifat fatal. Berbeda dengan emboli, biasanya membentuk infark yang kecil dan tersebar di cabang arteri.<sup>5</sup>

Onset defisit neurologik dapat terjadi selama anak menderita demam dengan dehidrasi. Gejala yang paling sering ditemukan adalah hemiplegi. Gejala yang juga sering ditemukan adalah kejang fokal atau umum yang diikuti oleh defisit motorik.<sup>5,6</sup> Defisit yang timbul berhubungan dengan letak lesi di batang otak. Pada PJB sianotik dewasa gejala yang sering ditemukan disamping hemiparese adalah defisit hemisensori, afasia, diplopia, disartria, disfagia, ataksia, dan buta kortikal.<sup>7</sup>

Pengobatan *stroke* pada PJB sianotik adalah berdasarkan kondisi yang mendasarinya, misalnya terdapat anemia diberikan suplemen besi, memperhatikan fungsi paru dan nutrisi. Bila ada edema serebral dilakukan retriaksi cairan, steroid, hiperventilasi dan obat-obatan osmotik seperti manitol atau gliserol.

Umumnya anak PJB sianotik yang mengalami *stroke* akan timbul gejala sisa yang menetap berupa hemiplegi, epilepsi dan retardasi mental. Angka mortalitas cukup tinggi yaitu 10%.<sup>5</sup>

Sampai saat ini belum ada pedoman yang tetap dalam menentukan kapan seorang anak dengan PJB yang mengalami *stroke* dapat menjalani tindakan operasi jantungnya tanpa menambah risiko defisit neurologi yang telah ada. Tentu saja idealnya adalah ketika telah terjadi sirkulasi kolateral disekitar daerah infark. Waktu yang pasti tentu tidak diketahui tetapi diperkirakan 1 bulan setelah kejadian *stroke* telah memungkinkan untuk dapat menjalani operasi jantung.

### **Abses serebri**

Abses serebri adalah infeksi supuratif lokal pada parenkim otak. Abses serebri merupakan penyulit infeksi yang serius pada PJB sianotik, dan mempunyai prognosis yang buruk bila terlambat didiagnosis.<sup>8,9</sup> Insidens abses serebri pada PJB sianotik adalah 5%.<sup>3</sup> Penelitian Atiq dkk,<sup>9</sup> dari 30 anak yang menderita abses serebri, 37% dengan PJB sianotik. Diantara PJB sianotik yang sering menyebabkan abses serebri sama dengan pada stroke yaitu tetralogi Fallot dan transposisi arteri besar.<sup>9</sup> Berbeda halnya dengan stroke, kejadian abses serebri lebih sering pada penderita PJB yang lebih besar yaitu rata-rata diatas 5 tahun.<sup>8</sup>

Mekanisme terjadinya abses serebri pada PJB sianotik adalah secara hematogen. Patogenesis penting terjadinya abses serebri pada PJB sianotik adalah pirau kanan ke kiri yang menyebabkan tidak terjadinya *filtering effects* di paru terhadap darah dari sistem vena sehingga otak menjadi lebih sering terpapar dengan episode bakteriemia. Disamping itu polisitemia juga ikut berperan penting dalam hal peningkatan viskositas darah yang dapat mencetuskan mikroinfark yang menyediakan tempat yang baik bagi bakteri untuk berproliferasi dan supuratif. Daerah yang paling sering terbentuk abses adalah lobus parietal, frontal, dan temporal. Biasanya lesi berbentuk soliter dan multipel.<sup>5</sup>

Gejala awal dari abses serebri biasanya tidak begitu nyata. Demam jarang dijumpai. Pada stadium awal dapat dijumpai tanda-tanda tekanan intrakranial yang meningkat yang non spesifik seperti sakit kepala, letargi, dan perubahan tingkat kesadaran.<sup>5,8,9</sup> Pada bayi, gejala muntah dan kejang sering merupakan manifestasi awal.<sup>8</sup> Dengan progresifitasnya abses serebri, sakit kepala dan letargi akan makin menonjol dan dapat diikuti defisit neurologik. Tanda-tanda fokal seperti hemiparesis, kejang fokal dan gangguan penglihatan. Peningkatan tekanan intra kranial disebabkan karena edema serebri dan pengaruh massa abses. Defisit berupa papiledema, paresis nervus 3 dan 6 menyebabkan diploopia, ptosis, hemiparesis dan perubahan tanda vital berupa hipertensi, bradikardi, kesulitan bernapas.<sup>5</sup> Ruptur abses akan ditandai dengan perburukan semua gejala. Pemeriksaan darah tepi sering tidak spesifik berupa leukositosis dan peningkatan laju endap darah. Diagnosis pasti adalah dengan melakukan pemeriksaan CT scan kepala.

Ketika diagnosis abses serebri telah ditegakkan maka antibiotika spektrum luas harus segera diberikan seperti nafcillin, metronidazole, dan cefotaksim. Selanjutnya antibiotika disesuaikan dengan hasil kultur kuman yang sensitif. Kuman yang paling sering ditemukan pada penderita PJB sianotik dengan abses serebri adalah streptokokkus milleri.<sup>10</sup> Penggunaan steroid masih kontroversial biasanya bermanfaat hanya pada massa abses dengan edema jaringan sekitar yang bermakna.

### **Diatesis hemoragik**

Diatesis hemoragik sering ditemukan pada PJB sianotik yang menderita sianosis berat dan polisitemia. Ketika hematokrit  $\geq 65\%$  terjadi perubahan status koagulasi yang ditandai dengan trombositopenia, waktu protrombin yang memanjang, waktu tromboplastin parsial memanjang, level fibrinogen, faktor V dan VIII yang rendah.<sup>10</sup>

Manifestasi klinik yang dijumpai dapat berupa petekie pada kulit dan membran mukosa, epistaksis, perdarahan ginggiva, menorrhagi, dan perdarahan paru (manifestasi sebagai hemoptisis). Perubahan status koagulasi tersebut kelihatannya mempunyai konsekuensi yang kecil, karena perdarahan spontan tidak biasa terjadi, namun perdarahan akan berlebihan bila ada luka atau tindakan operasi sehingga akan menjadi masalah yang serius ketika penderita PJB sianotik ini menjalani operasi jantung terbuka. Oleh karena itu beberapa pusat jantung melakukan pemeriksaan profil koagulasi 1 bulan sebelum tindakan operasi jantung terbuka. Bila terdapat profil koagulasi yang abnormal, plebotomi dilakukan 1 minggu sampai 10 hari sebelum operasi. Menurunkan hematokrit < 60% terbukti memperbaiki status kardiovaskular, memperbaiki status koagulasi dengan demikian meminimalisir risiko perdarahan setelah operasi.<sup>4</sup>

### **Nefropati**

Sianotik nefropati adalah nefropati yang sering berhubungan dengan PJB sianotik. Insidennya cukup tinggi yaitu berkisar 30%.<sup>11</sup> Umumnya penyulit ini terjadi pada PJB sianotik usia yang lebih tua (>9 tahun) yang tidak menjalani operasi.<sup>11</sup> Terdapat hubungan antara PJB sianotik dengan abnormalitas glomerulus. Perubahan yang terjadi pada glomerulus berupa dilatasi dan kongesti kapiler glomerulus, mesangial hiperselularitas, akumulasi material eosinofilik, penebalan membran basal kapiler. Akibat perubahan pada glomerulus terjadi penurunan laju filtrasi glomerulus dan peningkatan level kreatinin. Penderita PJB sianotik yang menderita kelainan pada glomerulus memberikan gejala berupa hematuria, proteinuria, hipertensi dan kadang-kadang berupa sindrom nefrotik. Pada penderita dapat dijumpai peningkatan *urinary N-acetyl-beta-d-glucosaminidase* dan *beta2-microglobulin* yang menunjukkan telah terjadi



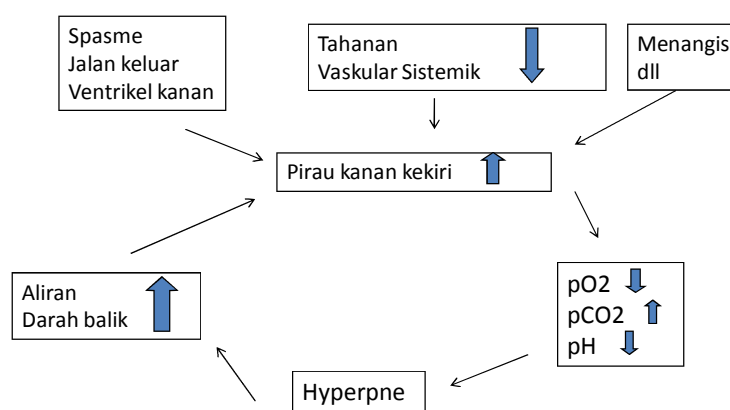
kerusakan tubulus. Klirens urat abnormal, yang dapat mencetuskan hiperurikemia dan kadang-kadang terjadi gout.

Semua perubahan-perubahan tersebut diatas terjadi berhubungan dengan hipoksia yang lama, polisitemia, hiperkapnia yang lama, peningkatan tekanan pada sirkulasi jantung kanan serta peningkatan resistensi post glomerular. Tetapi bagaimana mekanisme terjadinya kerusakan ini tidak diketahui dengan pasti. Salah satu mekanisme yang diduga menyebabkan sianotik nefropati adalah peningkatan proses angiogenik *capillary bed* dari glomerulus yang menyebabkan glomerulomegali.<sup>11</sup>

### **Spel Hipoksik**

Nama lain spel hipoksik adalah serangan sianosis, *cyanotic spells*, *hypoxic spells* atau *tet spell*. Spel hipoksik terjadi pada bayi dengan tetralogy fallot. Insidens tertinggi terjadi pada usia 2 sampai 4 bulan. Mekanisme terjadinya spel hipoksik sampai saat ini belum jelas, diduga disebabkan oleh interaksi beberapa faktor. Spel hipoksik ditandai dengan bayi mengalami agitasi dan iritabilitas, diikuti hiperpnea (nafas cepat dan dalam), sianosis yang bertambah berat dan dapat diikuti dengan kejang, sinkope dan tidak sadar. Pada saat spel hipoksik biasanya biasanya bising jantung tidak terdengar karena minimalnya aliran darah yang melalui RV outflow yang obstruksi. Bila keadaan ini tidak ditangani segera secara sempurna dapat membuat komplikasi pada susunan saraf pusat dan kematian. Keadaan seperti menangis, defekasi, atau meningkatnya aktifitas fisik yang menurunkan SVR akan menimbulkan pirau kanan ke kiri yang besar memulai terjadinya spel hipoksik. Keadaan lain seperti takikardia yang berlebihan atau hipovolemia dapat meningkatkan pirau kanan ke kiri melalui VSD mengakibatkan penurunan saturasi O<sub>2</sub> darah sistemik, mengakibatkan hipoksia dan memulai spel hipoksik<sup>1,12,13,14</sup>

Mekanisme spell hipoksik berupa sirkulus vitiosus dimana penurunan tekanan O<sub>2</sub> di arteri pulmonalis (PaO<sub>2</sub>) yang disertai peningkatan tekanan CO<sub>2</sub> di arteri pulmonalis (PCO<sub>2</sub>) dan penurunan pH akan merangsang sentra pernafasan sehingga terjadi hiperventilasi. Sebaliknya keadaan ini membuat pompa tekanan negative toraks lebih efisien dan dengan akibat peningkatan systemic venous return. Pada keadaan adanya resistensi RV *outflow* yang menetap atau pembukaan katup pulmonal yang menetap menyebabkan systemic venous return yang meningkat masuk ke ventrikel kanan dan kemudian ke ventrikel kiri dan keluar melalui aorta. Keadaan ini memulai penurunan pada saturasi darah arterial dan keadaan ini merupakan sirkulus vitiosus pada spell hipoksik yang dapat dilihat pada skema dibawah ini.<sup>1,12,13,14</sup>



**Gambar Mekanisme Spell Hipoksik**

Spel hipoksik harus dapat dibedakan dari *breath holding spells*.

Keadaan ini sering didapatkan pada anak berusia 6 bulan sampai 6 tahun dengan temper tantrum, yang dimulai dengan anak menangis kuat setelah marah, kecewa, kesakitan atau ketakutan. Pada keadaan ini anak menangis sambil menahan nafasny dalam jangka waktu yang lama dan suaranya melemah disertai wajah kemerahan sampai biru terutama sekitar bibir dan mulut. Keadaan ini biasanya berlangsung singkat dan anak bisa menjadi lemas, pingsan atau jatuh lemas. Anak juga bisa mengalami kejang setelah *breath holding spells* walaupun jarang terjadi. Pada saat terjadi biasanya disertai dengan bradikardi yang membedakannya dari spel hipoksik. Setelah keadaan ini biasanya anak kembali seperti biasa tanpa perlu suatu tindakan<sup>1,12,13,14</sup>

Walaupun spell hipoksik sering terjadi pada usia anak-anak, tetapi dapat terjadi pada usia dewasa walaupun sangat jarang<sup>15</sup>

### **Tatalaksana Spell Hipoksik**

Tujuan penatalaksanaan spells hipoksik adalah memutuskan rantai sirkulus vitiosus dengan satu atau lebih tindakan dibawah ini.<sup>1,12,13,14</sup>

1. Bayi harus dipegang atau digendong orang tuanya dan ditenangkan. Buat bayi dalam posisi *knee chest position* disertai dengan atau tanpa lengan bawah dibelakang lutut, dan pegang bayi sambil menekuk kaki bayi sehingga menahan darah vena sistemik kembali ke jantung dan menjaga bayi tenang. Posisi ini juga meningkatkan *systemic vascular resistance* (SVR). Pada beberapa anak yang agitasi keadaan ini cenderung memperjelek situasi dan dan merepotkan serta menambah iritabilitas. Posisi lain yang juga efektif adalah dengan menempatkan bayi atau anak diatas bahu orang tuanya dengan lutut

ditekuk serta orang lain memberikan oksigen. Hindarkan agitasi *iatrogenic* seperti pemeriksaan yang berlebihan dan vena pungsi.

2. Berikan morfin sulfat dengan dosis 0,1-0,2 mg/kg secara subcutan atau intravena yang bertujuan untuk menekan sentra pernafasan dan mengurangi hyperpnea, juga menurunkan tonus simpatetik dan menurunkan konsumsi oksigen
3. Berikan oksigen untuk meningkatkan saturasi darah arterial.
4. Koreksi asidosis dengan pemberian  $\text{NaHCO}_3$  1-2 mEq/kg BB secara iv. Dosis yang sama dapat diulangi 10-15 menit kemudian.  $\text{NaHCO}_3$  mengurangi *respiratory centre-stimulating effect acidosis*.  
 Dengan pengobatan sebelumnya bayi biasanya akan berkurang sianosisnya, dan bising jantung akan terdengar yang menandakan meningkatnya aliran darah ke paru melalui RV *outflow tract* yang stenotik.  
 Jika keadaan tidak memberi respons yang baik, obat-obat dibawah ini dapat dicoba.
5. Vasokonstriktor lain seperti Fenilefrin (neo synephrine) yang akan meningkatkan SVR dapat diberikan dengan dosis 0,02 mg/kg BB secara iv
6. Ketamin dengan dosis 1-3 mg/kg BB/iv (rata-rata 2 mg/kg BB) dapat diberikan dalam waktu 60 detik. Obat ini akan menambah SVR dan dapat memberi efek sedasi bayi.
7. Propranolol dengan dosis 0,01 mg – 0,25 mg /kg BB berikan secara intravena pelan-pelan selama 5 menit, akan mengurangi denyut jantung dan mengurangi spasme infundibulum serta mengatasinya. Propranolol tidak dianjurkan bila direncanakan open heart surgery.  
*Beta blocker* lain yang dapat diberikan adalah Esmolol (Breviblock) dengan dosis loading 500 ug/kg dalam 1 menit kemudian infuse dengan dosis 50-950 ug/kg/menit (dimulai dengan dosis 25-50 ug/kg/menit dan dititrasi) <sup>(4)</sup>

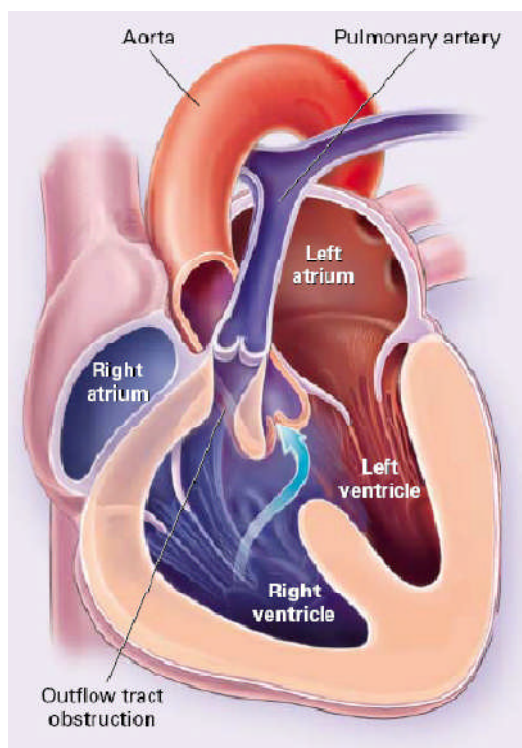
8. Propranolol oral dengan dosis 2-6 mg/kg BB/hari dalam 3-4 kali pemberiannya dapat diberikan untuk mencegah berulangnya spells hipoksik dan memperlambat prosedur koreksi bedah pada kasus dengan resiko tinggi.

Pada kasus-kasus dengan sianosis yang menetap meskipun tindakan paliatif telah diberikan tindakan bedah emergency atau tindakan ECMO (extra corporeal circulation) dapat dilakukan tetapi jarang diindikasikan.

## **Indikasi dan Waktu Optimal Intervensi Bedah**

### **Tetralogy Fallot**

Tetralogy of Fallot (TOF) adalah penyakit jantung bawaan yang terdiri dari Ventricular Septal defect (VSD) tipe perimembran subaortik, overriding aorta, pulmonal stenosis (PS) infundibular dengan atau tanpa PS valvular serta hipertrofi ventrikel kanan.<sup>1,14</sup>



Pada anak usia sekitar rata-rata lebih dari 1 tahun, secepatnya dilakukan pemeriksaan sadap jantung untuk menilai diameter arteri pulmonalis dan cabang-cabangnya.

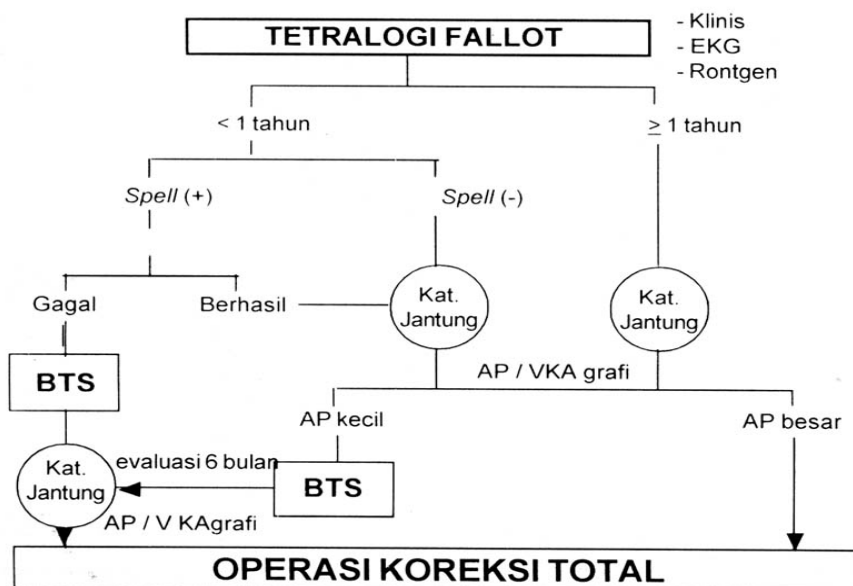
Bila ternyata ukuran arteri pulmonalis kecil maka harus dilakukan operasi BTS dahulu. Ukuran arteri pulmonalis harus dievaluasi sekitar 6 – 12 bulan setelah BTS. Untuk ini dilakukan pemeriksaan sadap jantung dan angiografi arteri pulmonalis. Bila pertumbuhan arteri pulmonalis cukup memadai maka operasi koreksi total dapat dilakukan. Bila belum maka di evaluasi 6 bulan lagi atau dipertimbangkan memasang BTS lain disisi kontralateral.<sup>1,14,16</sup>

Pada anak remaja atau dewasa, ukuran dan fungsi ventrikel kiri serta ada tidaknya kolateral-kolateral dari aorta

langsung keparupenting dinilai untuk menentukan jenis dan tahap operasi. Bila ventrikel kiri kecil atau fungsinya menurun akibat hipoksi miokard yang lama, harus dilakukan BTS dulu untuk menambah volume ventrikel kiri dan menaikkan saturasi oksigen sistemik. Diharapkan fungsi ventrikel kiri membaik.<sup>1,14,16</sup>

Syarat operasi koreksi total ialah:

- Ukuran arteri pulmonalis kanan dan kiri cukup besar dan memenuhi kriteria yang diajukan oleh Kirklin yang disesuaikan dengan berat badan.
- Ukuran dan fungsi ventrikel kiri harus baik agar mampu menampung aliran darah dan memompanya setelah terkoreksi.

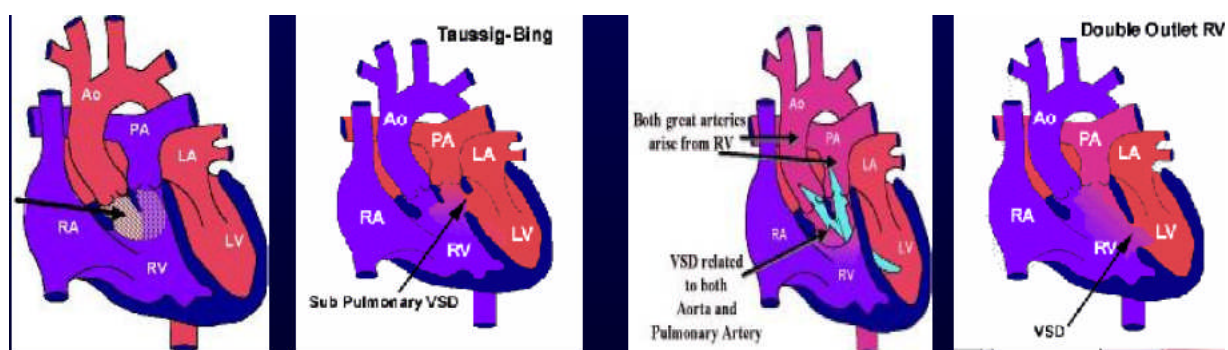


Gambar Tatalaksana Tetralogi Fallot

Keterangan : BTS = *Blalock-Taussig shunt*; AP = arteri pulmonalis; VKA = ventrikel kanan<sup>16</sup>

### ***Double Outlet Right Ventricle (DORV)***

Pada DORV kedua arteri besar keluar dari ventrikel kanan, masing-masing dengan konusnya; satu-satunya jalan keluar ventrikel kiri adalah DSV. Kedua arteri besar ini *side by side* (bersebelahan); aorta umumnya terletak di kanan arteri pulmonal; meskipun salah satu arteri letaknya lebih ke anterior terhadap yang lain. Katup aorta dan pulmonal letaknya sama tinggi. Jadi tidak ada kontinuitas fibrus antara katup semilunar dan katup atrioventrikular (pada jantung normal, katup aorta lebih rendah dari pada katup pulmonal, dan terdapat kontinuitas fibrus antara katup aorta dengan katup mitral).<sup>1,16,17</sup>

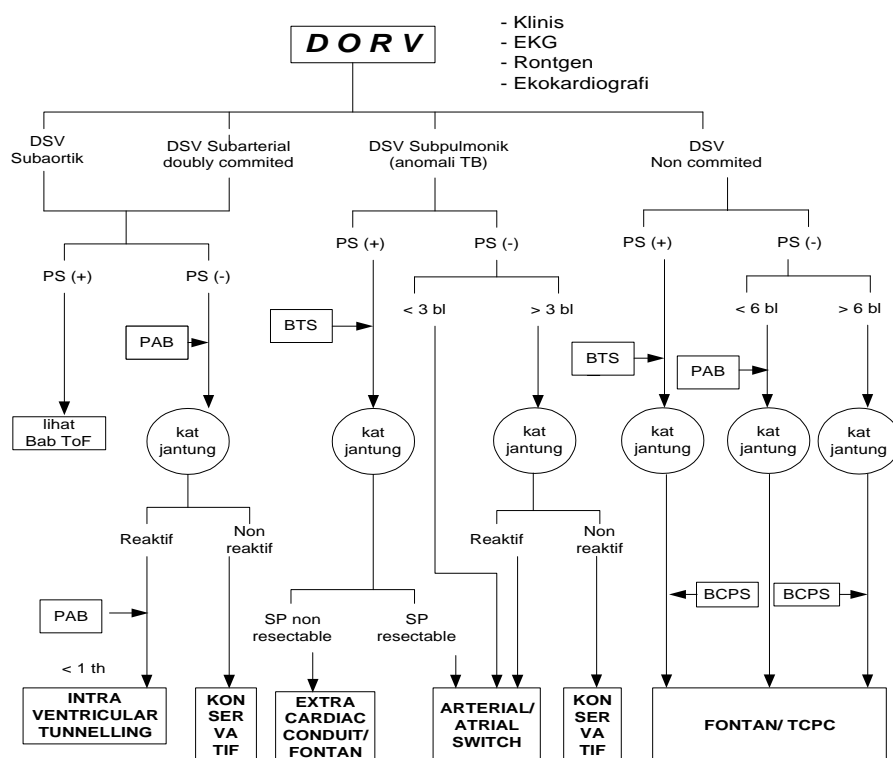


**Gambar Double Outlet Right Ventricle (DORV)**



Kelainan ini dibagi atas 4 kelompok berdasarkan letak VSD dan ada tidaknya stenosis pulmonal.<sup>1,15,16</sup>

- Subaortik, DSV letaknya lebih dekat ke katup aorta dibanding katup pulmonal, dan letaknya di kanan septum konus. Tipe ini adalah tipe yang tersering, terjadi pada 60-70% kasus. Sering disertai pulmonal stenosis, tipe yang sering ditemukan adalah tipe infundibulum.
- Subpulmonik (misalnya: anomali Tausig-Bing), DSV lebih dekat ke katup pulmonal dari pada katup aorta, Terjadi pada 10% kasus.
- *Doubly committed*, DSV letaknya berdekatan dengan katup pulmonal maupun katup aorta.
- Remote (jauh), DSV letaknya jauh dari kedua katup semilunar. Tipe ini sering didapatkan pada defek AV canal, dan VSD tipe muscular.



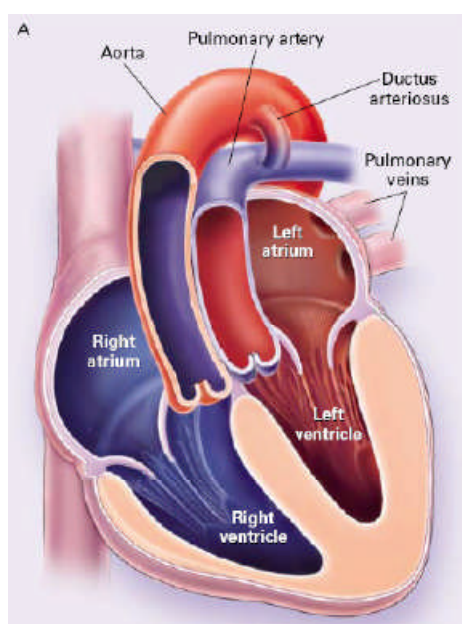
**Gambar Tatalaksana Double Outlet Right Ventricle (DORV)**

Kerangan : SP = stenosis pulmonal; TCPC = total cavopulmonary connection<sup>16</sup>

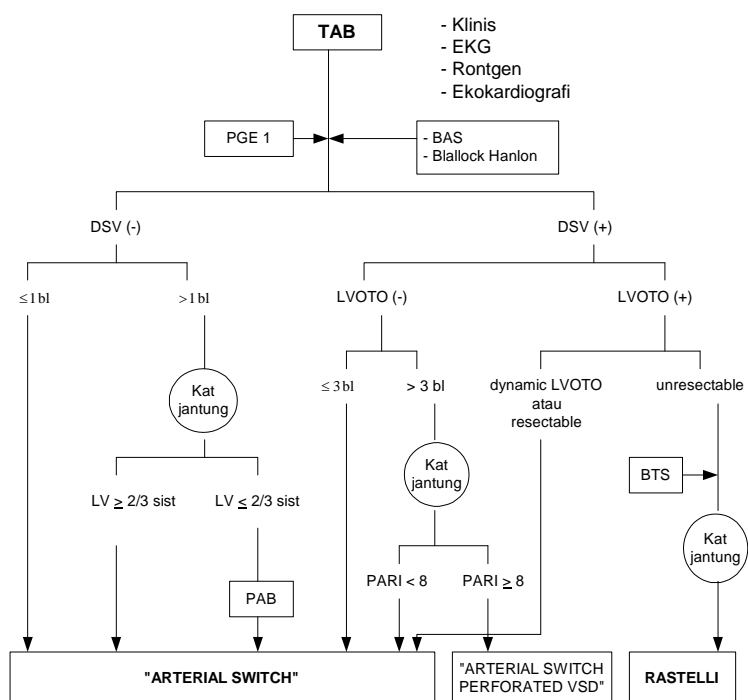
### Transposisi Arteri Besar

Pada transposisi arteri besar (TAB) terjadi perubahan posisi aorta dan a. pulmonalis yakni aorta keluar dari ventrikel kanan dan terletak di sebelah anterior arteria pulmonalis, sedangkan a. pulmonalis keluar dari ventrikel kiri, terletak posterior terhadap aorta. Akibatnya, aorta menerima darah v. sistemik dari vena kava, atrium kanan, ventrikel kanan, dan darah diteruskan ke sirkulasi sistemik. Sedang darah dari vena pulmonalis dialirkan ke atrium kiri, ventrikel kiri, dan diteruskan ke a. pulmonalis dan seterusnya ke paru.<sup>1,16,18</sup> Dengan demikian

maka kedua sirkulasi sistemik dan paru tersebut terpisah dan kehidupan hanya dapat berlangsung apabila ada komunikasi antara 2 sirkulasi ini. Pada neonatus percampuran darah terjadi melalui duktus arteriosus dan foramen ovale ke atrium kanan. Pada umumnya percampuran melalui duktus dan foramen ovale ini tidak adekuat, dan bila duktus arteriosus menutup maka tidak terdapat percampuran lagi ditempat tersebut, keadaan ini sangat mengancam jiwa penderita.<sup>1,15,17</sup>



Gambar Transposisi Arteri Besar



### **Gambar Tatalaksana Transposisi Arteri Besar**

Keterangan : TAB = transposisi arteri besar; PAB = *pulmonary artery banding*; BTS= *Blalock-Taussig Shunt*; LVOTO = *left ventricular outflow tract obstruction*; PART= *pulmonary artery resistance index*; F'GE1= prostaglandin F1<sup>16</sup>

### **Kesimpulan**

Kondisi hipoksemia yang berlangsung lama menyebabkan timbulnya beberapa penyulit pada PJB sianotik. Beberapa penyulit itu adalah polisitemia dan sindrom hiperviskositas, stroke, abses, diatesis hemoragik, nefropati, endokarditis, anemia defisiensi besi, hipertensi pulmonal dan gagal jantung yang akan sangat mempengaruhi perjalanan hidup penderita PJB sianotik. Penyulit yang terjadi ada yang bersifat reversibel tetapi ada juga yang meninggalkan gejala sisa yang irreversibel. Untuk mencegah timbulnya penyulit pada PJB sianotik yaitu dengan cara tidak menunda bedah koreksi atau paliatif bagi penderita PJB sianotik. Sehingga pengetahuan tentang indikasi dan waktu optimal intervensi bedah pada lesi pirau kanan ke kiri PJB sangat diperlukan untuk mendapat prognosa paska bedah yang optimal

### **Daftar Pustaka**

1. Park MK. *Pediatric cardiology for practitioners*, edisi ke-5. Philadelphia: Mosby; 2007.
2. Dinas Kesehatan Provinsi Jawa Barat. *Profil kesehatan provinsi Jawa Barat*. Bandung: Departemen Kesehatan Provinsi Jawa Barat; 2004.

3. Paul DA, Karen L, Sarah C, James E. Blood is thicker than water: The management of hyperviscosity in adults with cyanotic heart disease. *Cardiol in Rev* 2007;15(1):31-4.
4. Dreyer ZE, Mahoney DH, McClain KL, Poplack DG. Hematologic issues of importance for the pediatric cardiologist. Dalam: Garson S, Bricker JT, Fisher DJ, Neish SR, Penyunting. *The science and practice of pediatric cardiology. Second edition. Baltimore: Williams&Wilkins*1998:2742-51.
5. Fishman MA, Park JT. Neurologic complications in children with congenital heart disease. Dalam: Garson S, Bricker JT, Fisher DJ, Neish SR, Penyunting. *The science and practice of pediatric cardiology. Second edition. Baltimore: Williams&Wilkins*1998:2709-13.
6. Amitai Y, Blieden L, Shantov, Neufeld. Cerebrovascular accidents in infants and children with congenital cyanotic heart disease. *Isr J Med Sci* 1984:143-5.
7. Perloff JK, Marelli AJ, Miner PD. Risk of stroke in adults with cyanotic congenital heart disease. *Circulation* 1993;87:1954-9.
8. Atiq M, Ahmed US, Allana SS, Chishti KN. Clinical features and outcome of cerebral abscess in congenital heart disease. *J Ayub Med Coll Abbottabad* 2006;18(2):21-4.
9. Atiq M, Ahmed US, Allana SS, Chishti KN. Brain abscess in children. *Indian J Pediatr* 2006;73(5):401-4.
10. Horigome H, Hiramatsu Y, Shigeta O, Nagasawa T, Matsui A. Overproduction of platelet microparticles in cyanotic congenital heart disease with polycythemia. *J Am CollCardiol* 2002;39:1072-7.
11. Inatomi J, Matsuoko K, Fujimaru R, Nakagawa A, Iijima K. Mechanisms of development and progression of cyanotic nephropathy. *J Int Pediatric Nephro Ass.*2006

12. Zeltser I, Tabbutt S. Critical heart disease in the newborn. Dalam Vetter VL, penyunting. *Pediatric cardiology: the requisites in pediatrics*. Philadelphia: Elsevier Mosby; 2006. h. 31-50.
13. Breitbart RE, Flyer DC. Tetralogy of fallot. Dalam: Keane JF, Lock JE, Flyer DC, penyunting. *NADAS' pediatric cardiology*. Edisi ke-2. Philadelphia: Elsevier Saunders; 2006. h. 559-79.
14. Siwik ES, Erenberg FG, Zahka KG, Goldmuntz E. Tetralogy of fallot. Dalam: Allen HD, Driscoll DJ, Shaddy RE, Feltes TF, penyunting. *Heart disease in infants, children, and adolescents*. Edisi ke-7. Philadelphia: Lippincott Williams and Wilkins; 2008. h. 888-910.
15. Yi-Ming Weng YM, Chang YC, Chiu TF. Tet spell in an adult *American Journal of Emergency Medicine* (2009) 27, 130.e3–130.e5
16. Rahayoe AU. Indikasi dan pemilihan waktu yang tepat untuk intervensi penyakit jantung bawaan. Dalam: Putra ST, Advani N, Rahayoe AU, penyunting. *Dasar-dasar diagnosis dan tatalaksana penyakit jantung pada anak*. Jakarta: Forum Ilmiah Kardiologi Anak; 1998. h. 163-82.
17. Keane JF, Flyer DC. Double outlet right ventricle. Dalam: Keane JF, Lock JE, Flyer DC, penyunting. *NADAS' pediatric cardiology*. Edisi ke-2. Philadelphia: Elsevier Saunders; 2006. h. 735-41.
18. Fulton DR, Flyer DC. D-transposition of the great arteries. Dalam: Keane JF, Lock JE, Flyer DC, penyunting. *NADAS' pediatric cardiology*. Edisi ke-2. Philadelphia: Elsevier Saunders; 2006. h. 645-61.