

**Echocardiographic of double inlet ventricle: What is important for surgeon**

**Sri Endah Rahayuningsih MD, PhD**

**Disampaikan pada 22<sup>nd</sup> WECOC :  
Workshop On Echocardiography In Congenital Heart Disease, Echocardiography Of  
Functionally Univentricular Heart,  
Jakarta 2010**

*Double inlet ventricle* adalah suatu penyakit jantung bawaan, yang diakibatkan oleh ke dua katup atrioventricular (AV) berhubungan dengan satu ruang ventrikel. Pada keadaan ini kedua atrium akan berhubungan dengan satu ruang ventrikel dan dapat terjadi pada bermacam macam bentuk *atrial arrangement* (situs solitus, situs iversus dan isomerism). Katup AV dapat mengalami *overriding* atau *straddling*<sup>1-8</sup>

Tatalaksana bedah pada *double inlet ventricle* tergantung dari kondisi fisiologis yang diakibatkan oleh kelainan-kelainan anatomi meliputi: obstruksi alur keluar sistemik, obstruksi alur keluar pulmonal, obstruksi alur masuk ventrikular/katup AV, restriksi ASD, kelainan vena sistemik, kelainan vena pulmonal, peningkatan tekanan arteri pulmonalis, penurunan aliran pada arteri pulmonalis, serta adanya regurgitasi katup AV. Pasien dengan *double inlet ventricle* akan berakhir dengan operasi Fontan pada usia 2-4 tahun.<sup>7</sup> Kriteria untuk operasi Fontan atau Total Cavopulmonary Connection adalah 1) Tekanan arteri pulmonalis rerata kurang dari 15 mmHg dan PARI kurang dari 4U.m<sup>2</sup>. 2) Arteri pulmonalis konfluens dengan diameter dan cabang-cabangnya memenuhi kriteria yang diajukan oleh Kirklin yang disesuaikan dengan berat badan 3) Tidak ada regurgitasi katup atrioventrikular. 4) Dimensi dan fungsi ventrikel yang menjadi pompa sistemik cukup adekuat dan baik. 6) Tidak ada aritmia<sup>9</sup>

Namun seringkali perlu ada tindakan paliatif sebelum operasi definitif. Tujuan utama tindakan pembedahan paliatif adalah untuk menghilangkan obstruksi sistemik outflow, restriksi aliran darah pulmonal untuk mempertahankan tekanan pulmonal yang normal, serta untuk menghilangkan obstruksi vena sistemik dan pulmonal yang kembali ke jantung.

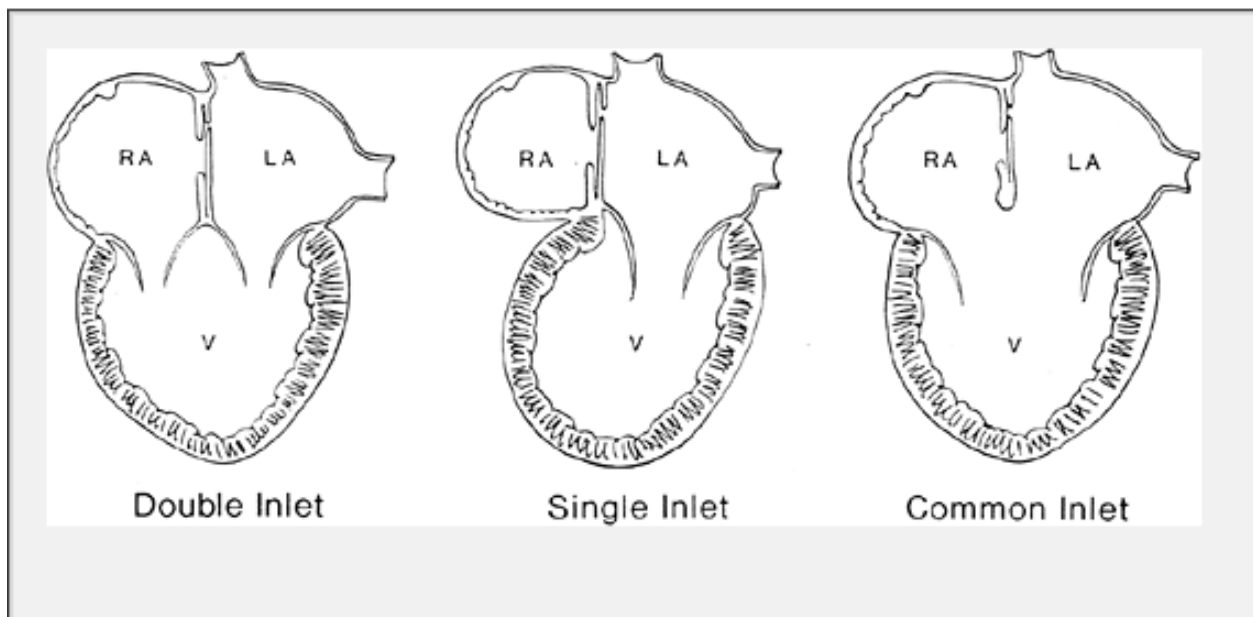
Ekokardiografi pada *double inlet left ventricle*, ditujukan untuk mengetahui kelainan anatomi dan untuk memberikan informasi kepada dokter bedah, criteria yang memenuhi untuk tindakan paliatif maupun tindakan bedah defintif.

### ***Double inlet ventricle***

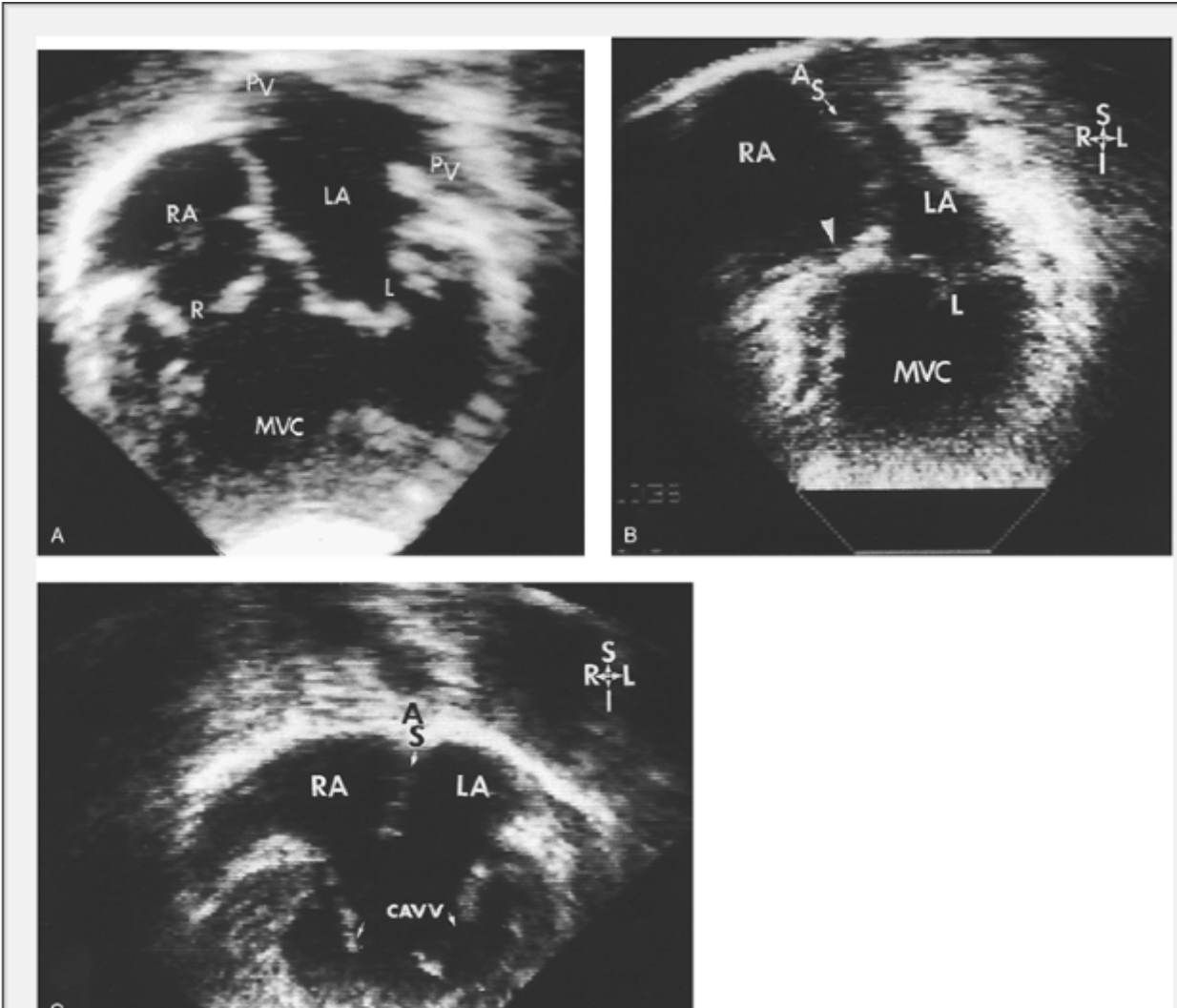
*Double inlet ventricle* merupakan bentuk yang paling umum dari *single* atau *univentricle* atau *common ventricle*. Klasifikasi *univentricle* berdasarkan hubungan katup AV dengan ventrikel: 1) *Double inlet*: kedua katup AV berhubungan dengan satu ruang ventrikel. 2) *Single inlet*: satu katup AV dan satu ruang atrium berhubungan dengan satu ruang ventrikel, 3) *Common inlet*: satu katup AV dan dua ruang atrium berhubungan dengan satu ruang ventrikel.<sup>1</sup>

(gambar

1)



**Gambar 1. Klasifikasi *univentricle* berdasarkan hubungan katup AV dengan ventrikel.<sup>1</sup>**



**Gambar 2.** Ekokardiografi pada a) *double inlet ventricle*, B) *single inlet ventricle* dan C) *Common AV valve*.

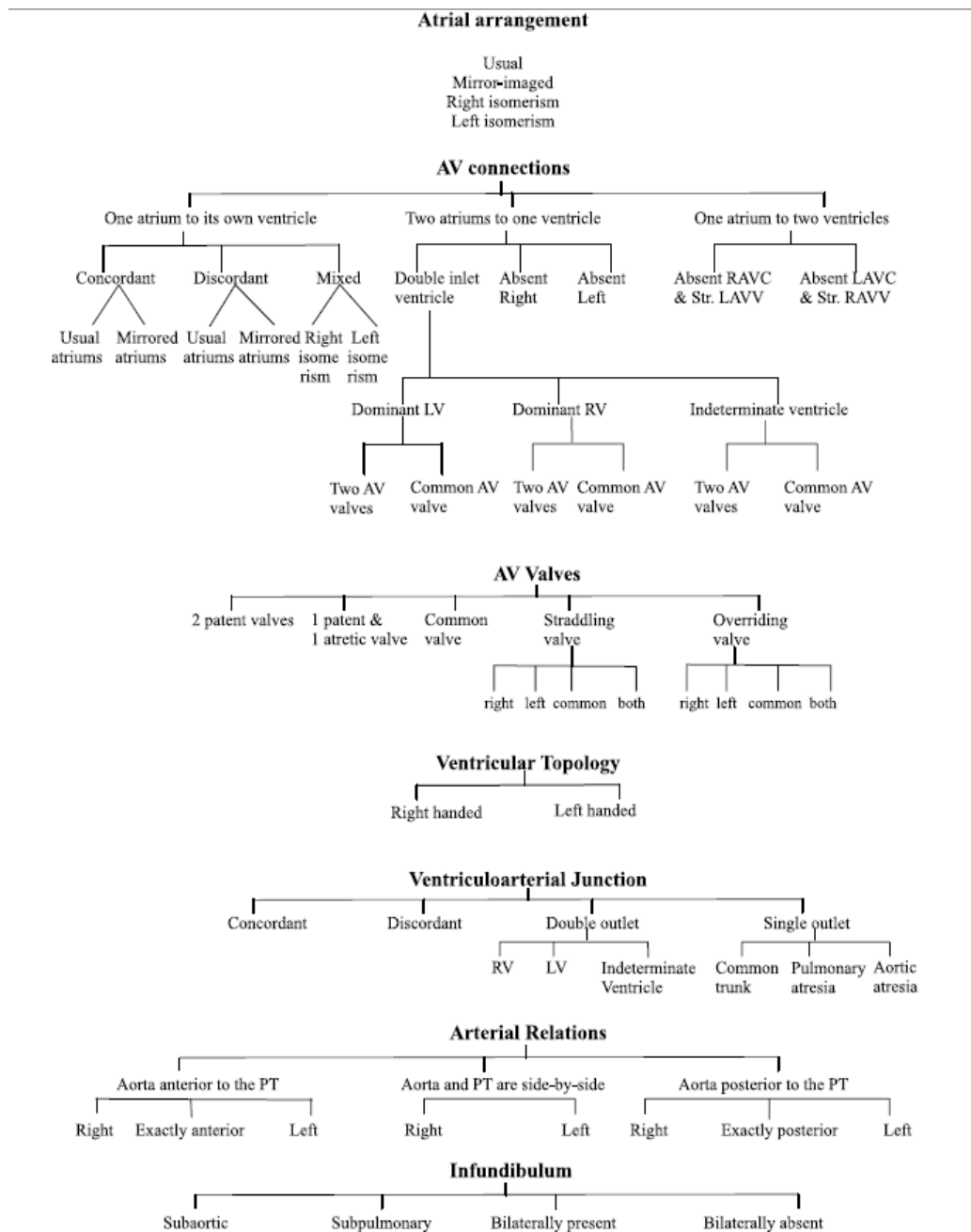
AS= atrial septum; L= left atrioventricular valve; LA= left atrium; PV= pulmonary vein; R= right atrioventricular valve; RA= right atrium.<sup>6</sup>

### **Ekokardiografi pada *double inlet ventricle***

Ekokardiografi pada *double inlet ventricle*, dilakukan dengan pendekatan analisa segmental yang meliputi 1) situs viseralis, 2) hubungan atrio ventricular 3) katup AV 4)

morfologi ventrikel, 5) hubungan ventrikulo-arterial 6) letak arteri besar dan 7) infundibulum <sup>11-</sup>

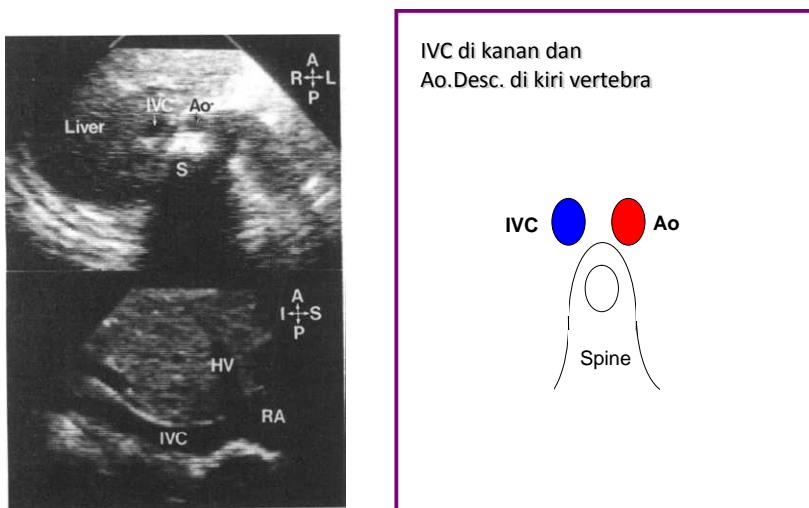
14



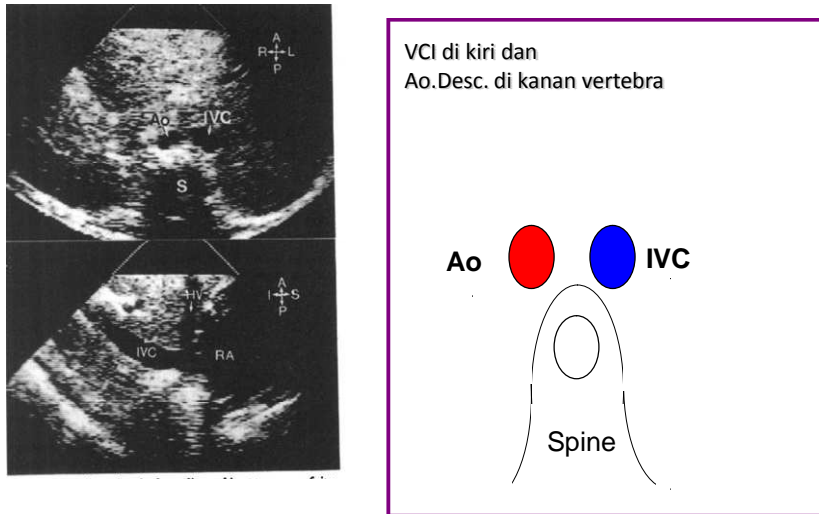
**Gambar 3. Analisa segmental**

## Situs atrial dan letak arteri besar

Situs atrial perlu ditentukan apakah terdapat situs solitus, situs inversus, atau situs ambigu. Situs ini ditentukan pada pandangan subxifoid. Pada pandangan subxifoid frontal tampak aorta disebelah posterior kiri vertebra, sedangkan vena kava inferior disebelah anterior kanan vertebra. Aorta tampak bulat berdinding lebih tebal, serta berdenyut, sedangkan vena kava inferior berbentuk oval, berdinding tipis, serta tidak berdenyut.<sup>10</sup>

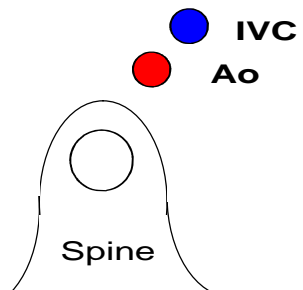
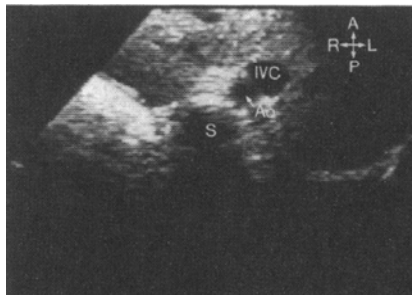


**Gambar 4. Situs solitus, vena kava inferior di kanan aorta desenden di kiri vertebra**



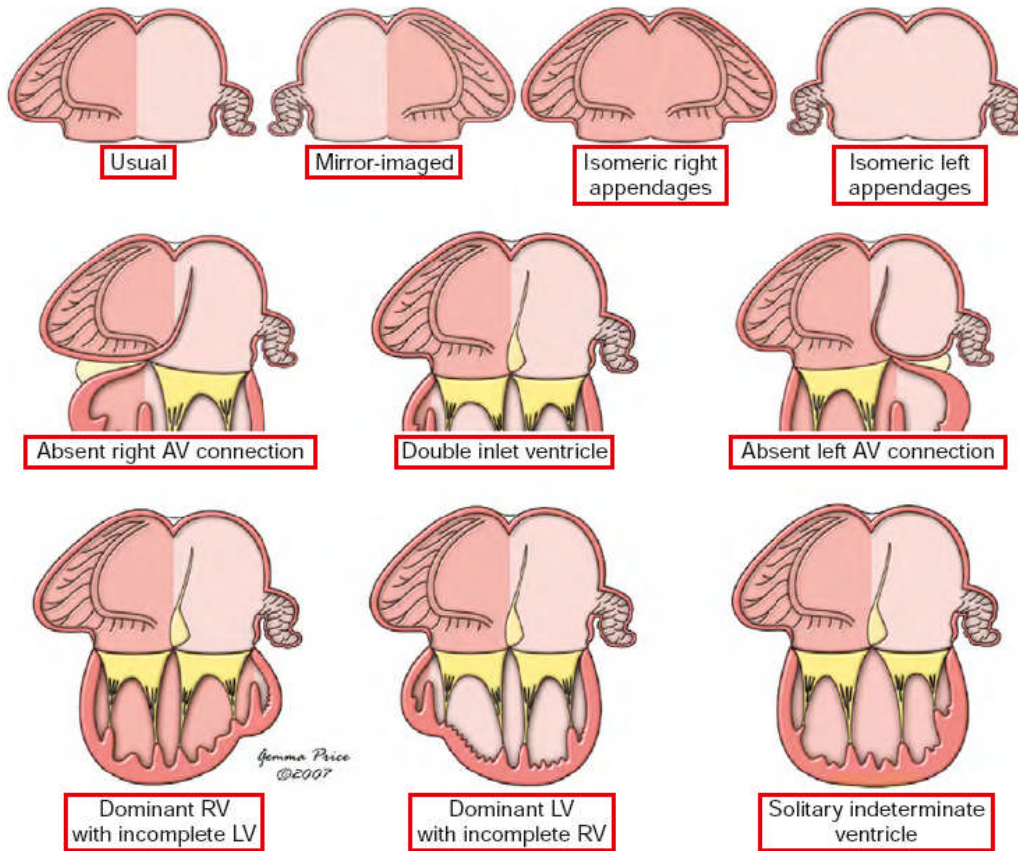
**Gambar 5. Situs inversus, vena kava inferior di kiri aorta desende di kanan vertebra**

Situs ambiguous ditentukan berdasarkan RA isomerism (asplenic), dimana kedua atrium mempunyai morfologi atrium kanan dan vena cava inferior dan aorta descending berada dalam posisi yang sama dengan vertebra, sedangkan LA isomerism (polysplenic) mempunyai morfologi atrium kiri di kedua atrium dengan vena cava inferior yang terputus, mempunyai vena azygos/hemiazygos ke vena kava superior.<sup>10</sup>



**Gambar 6. Situs ambiguus vena kava inferior di anterior-lateral, aorta desenden berjalan berdampingan di kanan atau kiri vertebra**





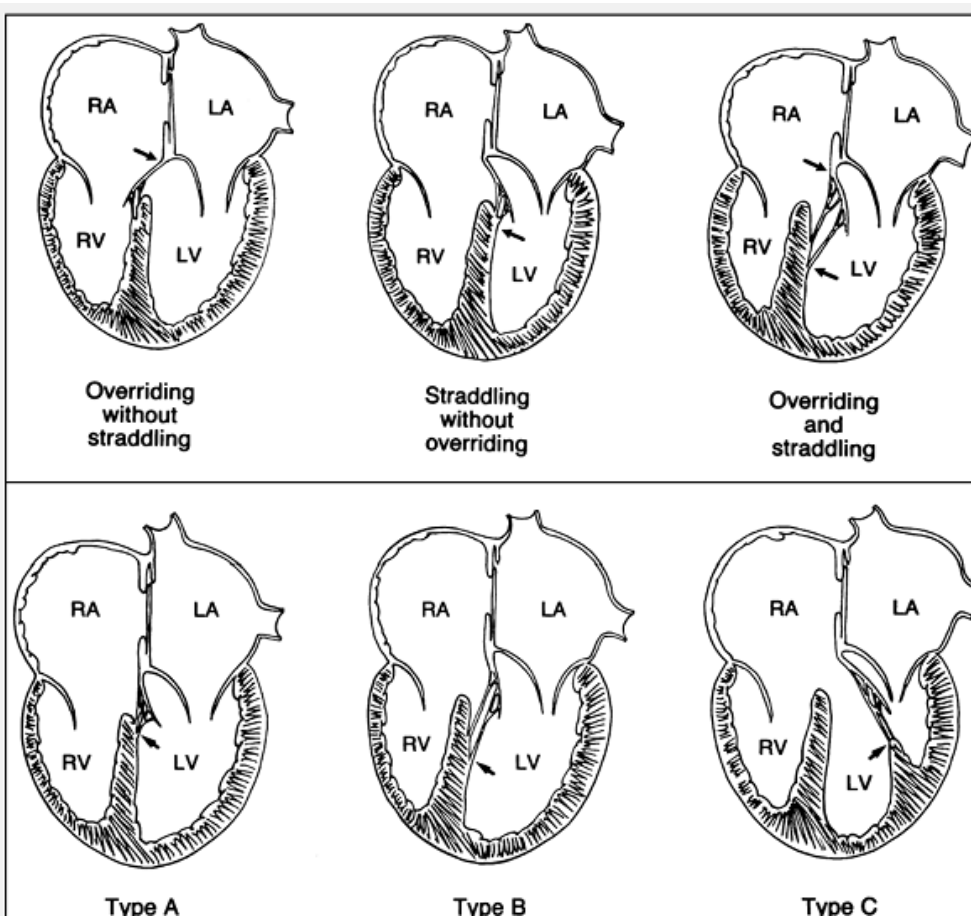
**Gambar 7. Situs atrial pada double inlet ventricle**<sup>10</sup>

Klasifikasi *double inlet left ventricle* berdasarkan letak arteri besar (Van Praag.)<sup>10</sup>

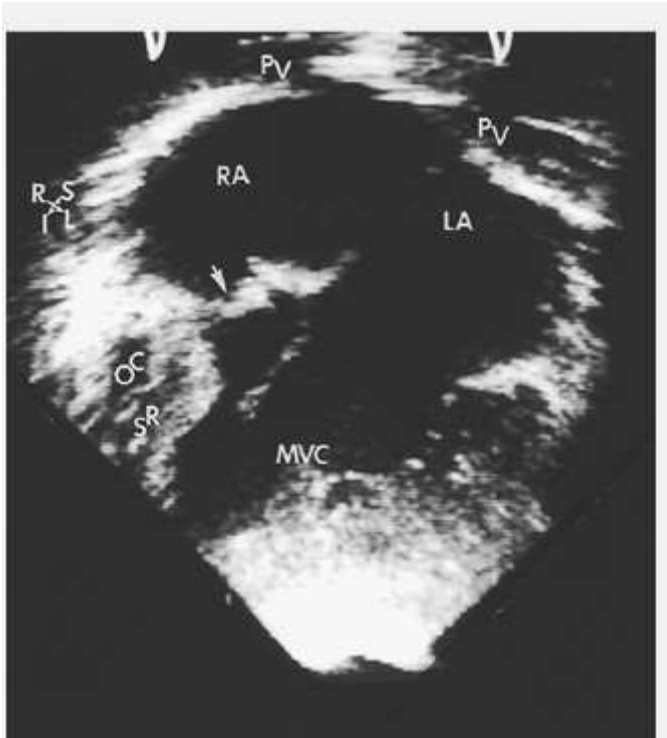
- I. Hubungan arteri besar normal
- II. Aorta terletak di kanan depan
- III. Aorta terletak di kiri depan
- IV. Aorta terletak di kiri belakang (inverted)

## Hubungan atrio ventricular dan katup AV.

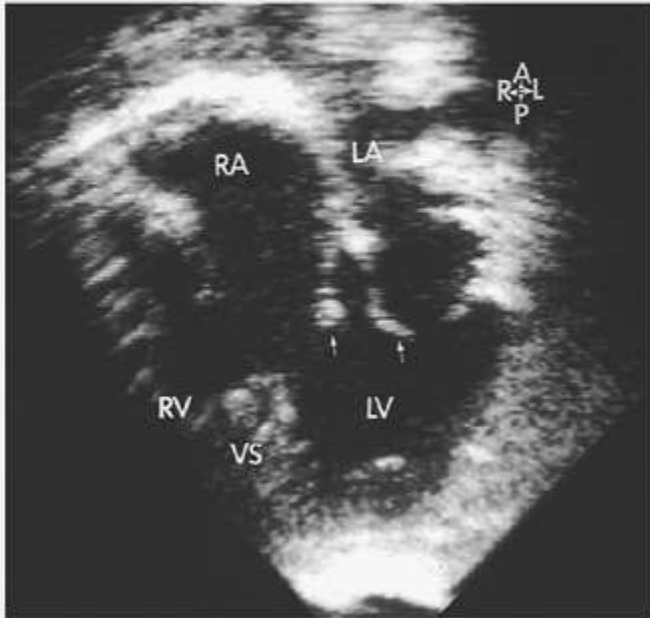
Berdasarkan overriding katup AV berdasarkan “rule 50%” , maka terdapat klasifikasi sebagai berikut 1) *Concordance* dengan overriding, bila katup AV overriding < 50%. 2) *Double inlet LV* dengan *overriding* bila katup AV overriding > 50%. 3) *Double inlet LV* tanpa *overriding*, kedua katup AV berhubungan dengan ventrikel kiri, ventrikel kanan rudimenter overriding katup AV<sup>6</sup> (Gambar 2 ) Katup AV dapat mengalami atretik atau *imperforate*. *Straddling* adalah anomali insersi korda tendinea atau muskulus papilaris yang berhubungan dengan ventrikel kontralateral. *Straddling* hanya terjadi pada katup AV dan ditemukan bersamaan dengan defek septum ventrikel. *Straddling* penting diidentifikasi preoperasi karena berperan pada tindakan bedah<sup>6</sup>



Gambar 8. Overriding dan straddling katup AV



**Gambar 9** Pandangan apical empat ruangan, tampak double inlet dengan katup AV tunggal, katup AV kanan mengalami atresia (panah). Darah dari kedua atrium seluruhnya menuju ke ventrikel/ main ventricular chamber/MVC, yang merupakan ventrikel kiri karena dinding ventrikel yang licin. Ventrikel kanan rudimenter . OC= outlet chamber of right ventricular morphology; SR= ventricular septal remnant)



**Gambar 10. Pandangan apical empat ruangan double inlet ventricle dengan straddling katup AV kanan. Lebih dari 50% annulus katup AV kanan terletak di ventrikel kiri. Panah menunjukkan daun katup AV valve kanan dan kiri.**  
**LA,= left atrium; RA= right atrium; RV= right ventricle; VS= ventricular septum.**

### **Morfologi ventrikel**

Pada keadaan normal, ventrikel memiliki tiga komponen utama, yaitu inlet, outlet, dan trabekula. Ventrikel kiri secara ekokardiografi mempunyai ciri-ciri sebagai berikut. 1) bentuknya elips, 2) mempunyai katup AV dengan muskulus papilaris yang melekat pada dinding bebas ventrikel, serta insersi daun katup yang lebih tinggi (kearah basal jantung) dibanding dengan insersi katup AV kanan, 3) permukaan septum licin, 4) terdapatnya jalan keluar (outlet) antara

katup AV dan septum, 5) permukaan dinding ventrikel yang licin. Ventrikel kanan secara ekokardiografi mempunyai ciri sebagai berikut, 1) berbentuk segitiga atau trapezoid, 2) muskulus papilaris melekat pada septum dan dinding ventrikel 3) insersi katup AV lebih kearah apeks. 4) Tidak terdapat jalan keluar (outlet) antara katup AV dan septum, 4) terdapat *moderator band* melintang di dinding ventrikel , 6) terdapat trabekular yang kasar pada septum dan dinding ventrikel. Pada *double inlet ventricle*, ciri ciri ini tidak dapat kita terapkan secara menyeluruh, karena adanya kelainan pada katup AV, maupun arteri besar. <sup>6</sup>

Dari ketiga komponen (inlet, outlet dan trabekular), komponen trabekular adalah komponen yang selalu ada pada jantung yang normal maupun pada jantung yang mengalami malformasi dan ventrikel yang tidak lengkap, termasuk pada *double inlet ventricle*. Pada kasus ini komponen apical trabekular masih tetap ada walaupun ventrikel tidak lengkap karena kurangnya komponen inlet atau outlet atau bahkan terkadang keduanya. <sup>6</sup> Sehingga pada *double inlet ventricle*, hal yang dapat membedakan morfologi ventrikel kanan atau kiri, adalah 1) trabekular yang halus pada ventrikel kiri, sedang pada ventrikel kanan tampak tebal dan coarse, 2) *moderator band* pada ventrikel kanan dan 3) muskulus papilaris yang melekat pada septum dan dinding ventrikel kiri. Dikatakan *double inlet ventricle* dengan morfologi campuran kedua ventrikel bila tidak terdapat septum ventrikel, tetapi masih bias dibedakan morfologi masing masing ventrikel, sebagai ventrikel kanan dan kiri. Sedangkan pada *double inlet ventricle* dengan morfologi ventrikel *indeterminate* atau *undifferentiated*, bila tidak dapat membedakan morfologi ventrikel kiri dan kanan <sup>6,12</sup>

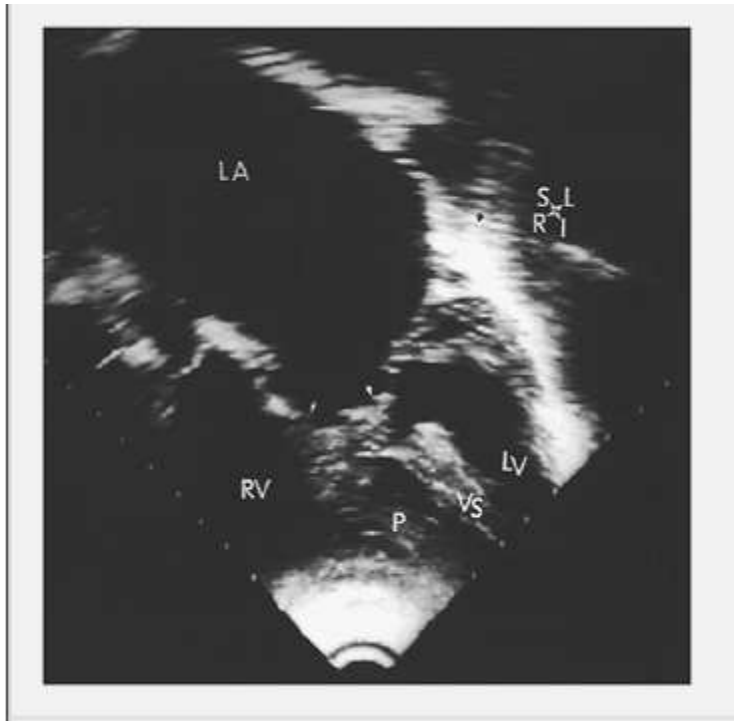
Klasifikasi *double inlet ventricle* berdasarkan morfologi ventrikel (Van Praag) <sup>6</sup>

A. *Double inlet left ventricle*

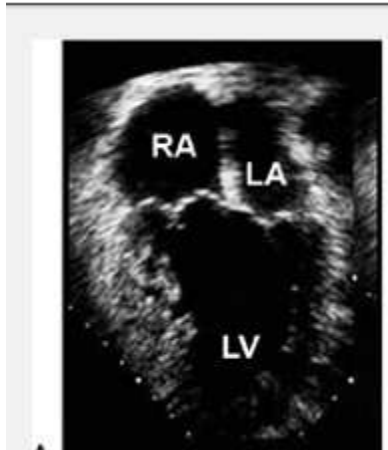
B. *Double inlet right ventricle*

C. *Double inlet ventricle* dengan morfologi campuran kedua ventrikel ( tidak terdapat septum ventrikel)

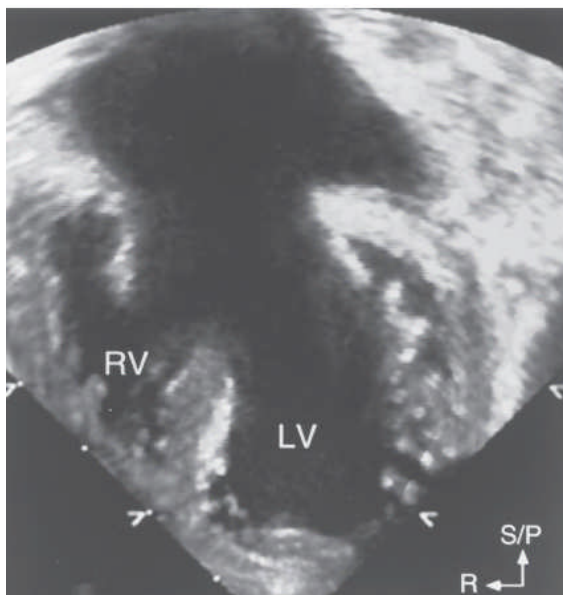
D. *Double inlet ventricle* dengan morfologi ventrikel indeterminate atau undifferentiated



**Gambar 11. Ekokardiografi double inlet right ventricle dengan stenosis pada katup AV. Terdapat katup AV kiri menunjukkan *parachutelike deformity*, seluruh chordae bersatu dengan musculus papirale tunggal, dan terdapat penebalan katup. Atrium kiri dilatasi, sesuai dengan obstruksi pada katup AV kiri, ventrikel kiri hipoplasi yang terletak posterior kiri. VS ventricular septum**



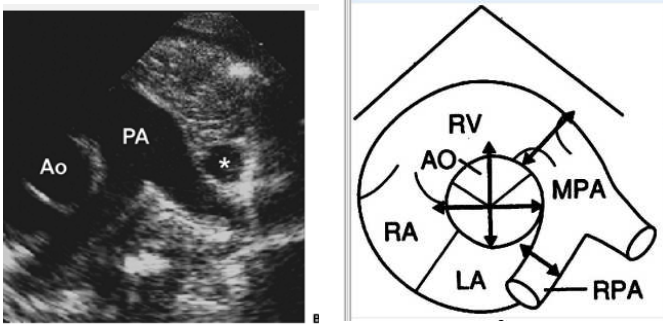
**Gambar 12. Pandangan apical 4 ruang. Double-inlet ventricle. Ke dua katup AV berhubungan dengan ventrikel yang morfologinya adalah ventrikel kiri karena adanya muskulus papilare dan dinding ventrikel yang licin. Ventrikel kanan rudimenter**



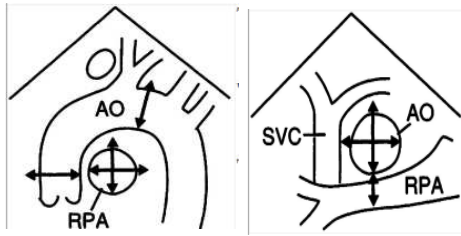
**Gambar 13. Pandangan apical 4 ruang double inlet ventricle, katup AV tunggal, tampak straddling septum ventricle, sehingga ventrikel kiri tampak lebih besar dibanding ventrikel kanan**

## Infundibulum

Infundibulum dievaluasi untuk mengetahui apakah terdapat subaortic stenosis, subpulmonik stenosis atau tidak terdapat ke 2 infundibulum<sup>6</sup>. Stenosis subpulmonik atau stenosis arteri pulmonalis dapat dievaluasi dengan ekokardiografi 2D pada potongan sumbu pendek parasternal, suprasternal, apical maupun subxifoid. Stenosis arteri pulmonalis terlihat dengan menggunakan ekokardiografi Doppler, tampak turbelensi pada arteri pulmonalis. Derajat stenosis arteri pulmonalis dapat diketahui dengan menggunakan CW Doppler. Diameter arteri pulmonalis yang meliputi mean arteri pulmonalis, percabangan arteri pulmonalis dapat diukur pada pandangan sumbu pendek parasternal dan supra sternal. Nilai normal berdasarkan berat badan terdapat pada lampiran<sup>15</sup>







**Gambar 14. Skema pengukuran *mean arteri pulmonalis*, dan percabangan arteri pulmonalis**

### **Defek Septum Ventrikel**

Defek septum ventrikel dapat dilihat dengan ekokardiografi 2 Dimensi dan Doppler pada berbagai pandangan ekokardiografi. Adanya retriksi pada defek septum ventrikel dapat dievaluasi dengan menggunakan Doppler, bila terdapat perbedaan gradient  $> 1,5$  m/s atau jika ukuran Defek Septum Ventrikel  $< 2$  cm<sup>2</sup>/m<sup>2</sup>. Ukuran ideal dari DSV bila hampir sama dengan ukuran Aorta<sup>2</sup>

### **Ekokardiografi yang penting diketahui oleh dokter bedah**

Penting untuk diketahui oleh dokter bedah adalah 1) morfologi ventrikel (*double inlet left ventricle* atau *double inlet right ventricle*) 2) lokasi ventrikel yang rudimenter 3) ukuran foramen bulboventrikular atau defek septum ventrikel, 4) ada tidaknya transposisi arteri besar, 5) ada tidaknya stenosis katup pulmonalis, stenosis katup aorta, dan ukuran dari arteri pulmonalis, 6) anatomy katup AV, adakah overriding, straddling 7) ukuran defek septum atrium, 8) kelainan lain

yang menyertai misalnya koartasio aorta, *interrupted aortic arch* atau duktus arteriosus persisten.<sup>2</sup> Juga penting untuk diketahui apakah interpretasi ekokardiografi memenuhi kriteria untuk operasi Fontan/ *Total Cavopulmonary Connection* yaitu 1) Arteri pulmonalis konfluens dengan diameter dan cabang cabangnya memenuhi kriteria yang diajukan oleh Kirklin yang disesuaikan dengan berat badan/luas permukaan tubuh 2) Tidak ada regurgitasi katup atrioventrikular. 3) Dimensi dan fungsi ventrikel yang menjadi pompa sistemik cukup adekuat dan baik.<sup>9</sup>

### **Daftar pustaka**

1. Penny DJ, Anderson RH. Other Forms of Functionally Univentricular Hearts Dalam: Anderson RH, Baker EJ, Penny D, AN. R, penyunting. Pediatric cardiology. Edisi ke-3. Philadelphia: Churchill Livingstone; 2010.h. 665-85
2. Park MK. Pediatric cardiology for practitioners, edisi ke-5. Philadelphia: Mosby; 2008.
3. Driscoll DJ. Fundamentals of Pediatric Cardiology, edisi ke 1. Baltimore, Lippincott Williams & Wilkins; 2006
4. Feigenbaum H, William FA, Thomas R Feigenbaum's Echocardiography, edisi ke 6. Baltimore Lippincott Williams & Wilkins 2005.
5. Colvin EV: Single ventricle. Dalam: Garson A, Bricker JT, Fisher DJ, Neish SR, penyunting. The science and practice of pediatric cardiology, edisi ke-2. Baltimore, Williams & Wilkins, 1998,1589-1624.
6. Hagler DJ, Edwards WD. Univentricular Atrioventricular Connection Dalam: Allen HD, Gutgesell HP, Clark EB, Driscoll DJ, penyunting. Moss and Adam's heart disease in infants, children, and adolescents, edisi ke-7. Philadelphia: William & Wilkins; 2008. h.
7. Webb GD, Smallhorn JF, Therrien J, Redington AN. Congenital Heart Disease Dalam Libby P, Bonow RO, Mann DL, Zipes, penyunting. BRAUNWALD'S Heart Disease A Textbook of Cardiovascular Medicine edisi ke 9. Philadelphia Saunders Elsevier; 2007 h 1563-1621

8. Barrea C, Monniette SLJ. Functionally Univentricular heart. Dalam Echocardiography in pediatric and Congenital Heart Disease From Fetus to Adult. Lay WM, Mertens LL, Cohen MS, Geva T. penyunting. Edisi ke 1. Willey Blackwell West Sussex 2009 h 459-475
9. Kusmana D, Setianto B, Toning L, Busro PW, Nazar N, Hendrayati H. Standar Pelayanan Medik RS Jantung dan Pembuluh Darah Harapan Kita. Edisi ke2. Pusat Jantung Nasional Harapan Kita. 2003
10. Anderson RH, Shirali G. Sequential Segmental Analysis. *Ann Pediatr Card* 2009;2:24-35
11. Edwards W. Classification and Terminology of Cardiovascular Anomalies. In: Allen H, Driscoll D, Shaddy R, Feltes T, eds. *Moss and Adams' Heart Disease in Infants, Children, and Adolescents: Including the Fetus and Young Adults*. 7 ed: Lippincott Williams & Wilkins; 2008:34-56.
12. Mertens ALL, Rigby ML, Horowitz ES. Cross Sectional Echocardiographic and Doppler Imaging Dalam: Anderson RH, Baker EJ, Penny D, AN. R, penyunting. *Pediatric cardiology*. Edisi ke-3. Philadelphia: Churchill Livingstone; 2010.h.311-38
13. Geva T Nomenclatur and segmental approach to Congenital Heart Disease. Dalam Echocardiography in pediatric and Congenital Heart Disease From Fetus to Adult. Lay WM, Mertens LL, Cohen MS, Geva T. penyunting. Edisi ke 1. Willey Blackwell West Sussex 2009 h 22-33
14. Calcaterra G, Anderson RH, Lau KC, Shinebourne EA. Dextrocardia--value of segmental analysis in its categorisation. *Br Heart J* 1979;42:497-507.
15. Snider AR, Enderlein MA, Teitel DJ, Juster RP: Two-dimensional echocardiographic determination of aortic and pulmonary artery sizes from infancy to adulthood in normal subjects. *Am J Cardiol* 53:218–224, 1984.