

Recognizing the RV Anatomy by Echocardiography

**Dipresentasikan pada 21st WECOC
Workshop on Echocardiography in Congenital Heart Disease
1 November 2009
Hotel Sangrilla Jakarta**

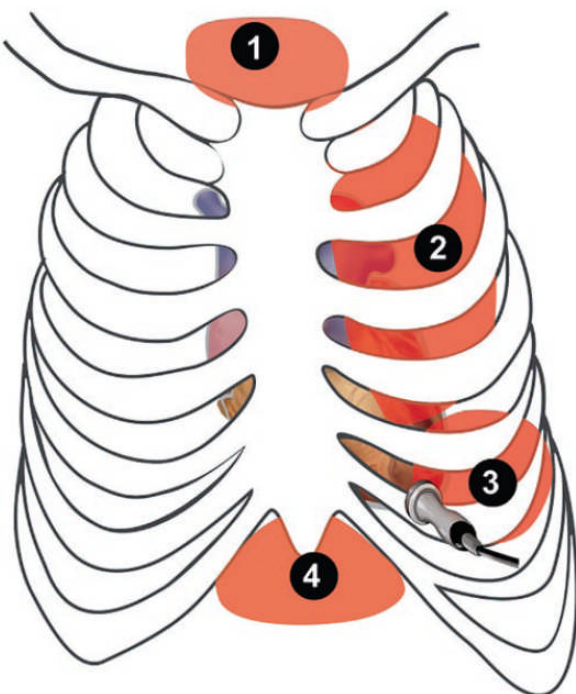
**Sri Endah Rahayuningsih MD, PhD
Faculty of Medicine Padjadjaran University Bandung**

Pendahuluan

Sejak tahun 1970-an, mungkin perkembangan yang paling penting dalam praktek kardiologi anak adalah penemuan ekokardiografi *cross sectional*. Ekokardiografi sekarang dapat memberikan diagnosa dengan tingkat akurasi yang tinggi terhadap hampir semua kelainan morfologi, sehingga mengurangi teknik diagnosis yang invasif. Sehingga semua kardiologis anak, intensivis kardiologi, dan bedah jantung anak, harus menguasai ekokardiografi diagnosis.¹⁻⁷

Prinsip Anatomi secara Ekokardiografi

Gelombang ultrasonic dari mesin ekokardiografi akan terhalang oleh struktur yang bertulang dan paru-paru yang berisi udara, oleh karena itu akses untuk pemeriksaan terbatas. Pandangan yang tidak terhalang bisa kita dapatkan dari apeks jantung, sepanjang sisi sternum diantara ruang interkostal, dibawah rangka kosta, dan di lekukan suprasternal. Pemeriksaan dapat juga dilakukan dengan meletakkan transduser di esofagus dan lambung. Dengan berbagai pandangan yang ada, jantung dan pembuluh darah besar dapat kita lihat dengan berbagai potongan. Kunci dari suatu pemeriksaan jantung secara ekokardiografi adalah dengan memeriksa ke tiga ptongan ortogonal yaitu koronal, sagital dan transverse dari aksis jantung. Dengan teknik *cross sectional* , ketiga potongan ini tidak bisa didapatkan dari satu pandangan, secara geometris hanya dimungkinkan mendapatkan 2 potongan dari satu pandangan. Maka harus dilakukan pemeriksaan dari berbagai pandangan untuk menilai struktur dari jantung, dan baiknya dilakukan



pemeriksaan yang berlanjut dari satu pandangan ke pandangan berikutnya, sehingga ekokardiografer dapat membangun gambaran 3 dimensi dari berbagai gambaran 2 dimensi.¹⁻⁷

Gambar 1. Struktur anatomis jantung dan lokasi peletetakan transduer pada ekokardiografi transtorakal. 1. Suprasternal, 2. Parasternal, 3. Apikal, 4. Subcostal

Ekokardiografi Transthorakal

Pemeriksaan ekokardiografi yang lengkap mencakupi anatomi jantung, fungsi katup, dan fungsi sistolik-diastolik dari jantung. Pandangan transthorakal ekokardiografi pada bayi dan anak secara umum memberikan gambaran yang sangat baik, sehingga dapat menilai struktur anatomi, fungsional, dan hemodinamik yang diperlukan untuk menegakkan diagnosa dan rencana tatalaksana penyakit jantung kongenital dan penyakit jantung yang didapat. Hasil ekokardiografi transthorakal pada anak-anak dapat menjadi dasar untuk menentukan tindakan operasi jantung. Pada bayi umur 6 bulan sampai dengan anak dibawah 3 tahun sering kurang kooperatif, sehingga diperlukan pemberian sedatif untuk mendapatkan hasil yang baik.¹⁻⁷

Pendekatan secara segmental memberikan gambaran terbaik anatomi jantung. Kombinasi beberapa pandangan ekokardiografi memberikan gambaran anatomi ruang-ruang jantung yang lebih akurat, disertai penilaian hubungan antar ruang-ruang jantung.¹⁻⁷

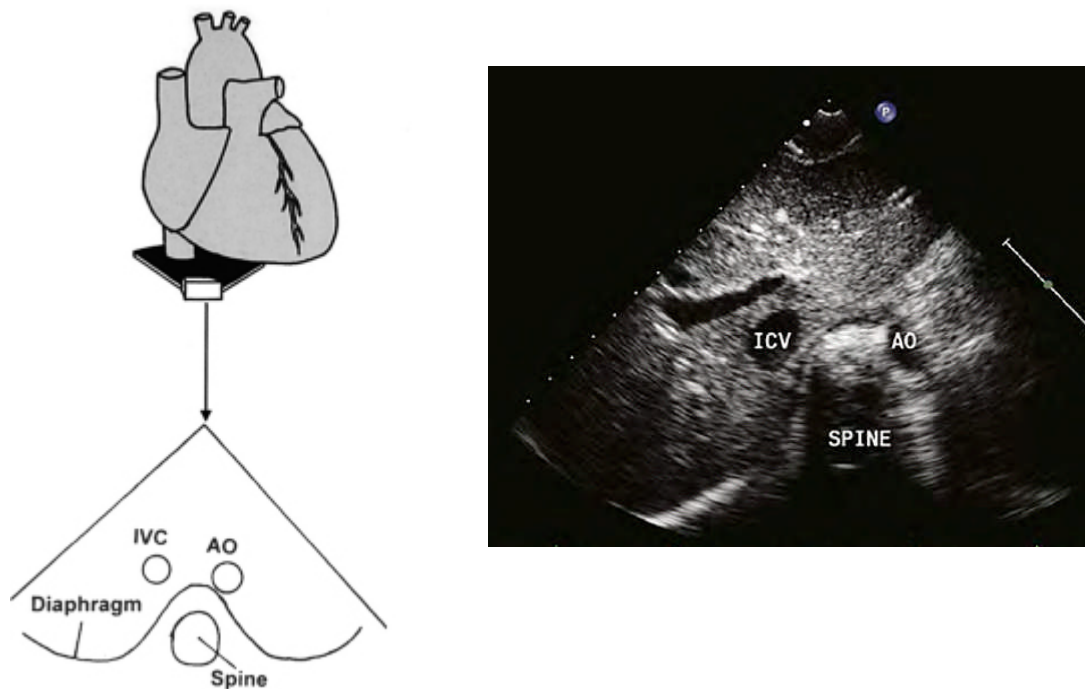
Pada pasien baru, biasa dimulai dengan pandangan subkostal, sehingga dapat menilai letak normal dari sistem organ. Kemudian diikuti pandangan parasternal aksis panjang, aksis pendek, apikal, dan suprasternal. Sedangkan pada pasien *follow up* biasa diawali dengan pandangan parasternal aksis panjang. Setiap gambar harus berada pada

posisi yang benar pada layar. Struktur anterior dan superior jantung berada di bagian atas dari layar. Struktur kanan jantung umumnya berada di bagian kiri layar, kecuali pandangan parasternal long axis apex jantung berada di kiri layar secara konvensional. Standar pemeriksaan ekokardiografi anak oleh *American Society of Echocardiography* adalah pandangan subkostal, apikal, parasternal, suprasternal, dan parasternal kanan.¹⁻⁷

Pandangan Subkostal

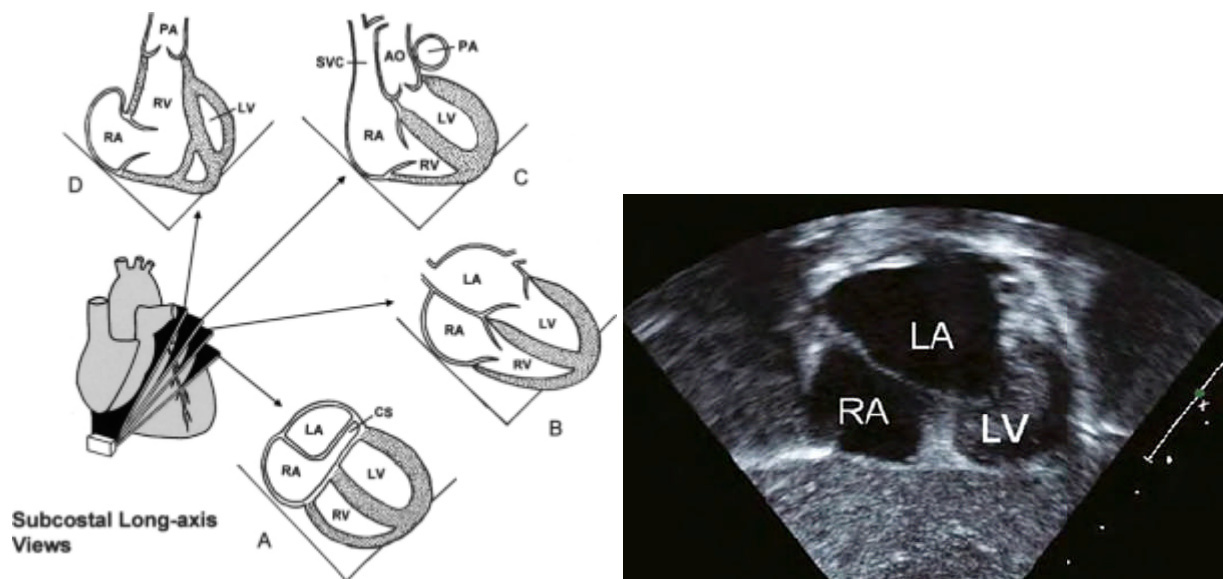
Terdapat beberapa gambaran dari pandangan subkostal . Pada potongan koronal memberikan gambaran long-axis, pada potongan sagital memberikan gambaran short-axis, dan potongan transversal.¹⁻⁷

Pandangan subkostal dimulai dengan potongan transversal untuk menilai letak jantung terhadap organ-organ di abdomen, dengan menentukan letak aorta abdominal dan vena kava inferior terhadap tulang belakang. Pemeriksaan Doppler ekokardiografi dengan warna membantu membedakan antara aorta abdominal dengan vena kava inferior.¹⁻⁷



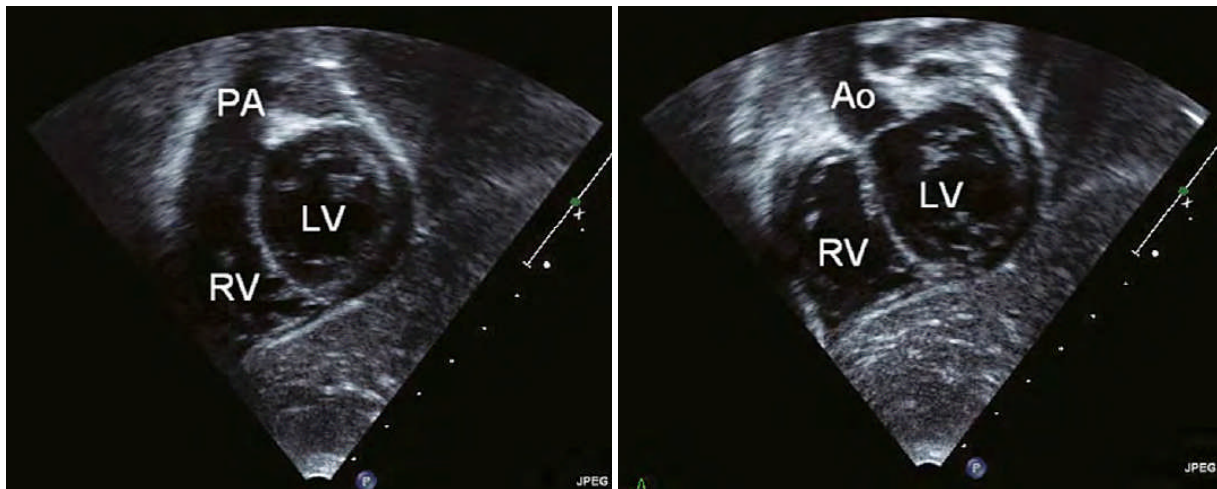
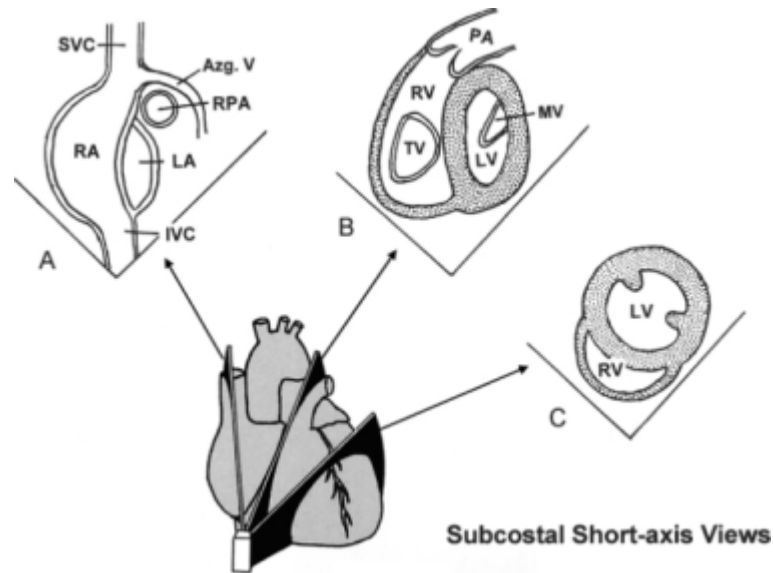
Gambar 3. Gambaran pandangan subkostal transversal

Potongan koronal posterior long-axis, dengan cara mengarahkan transduser ke arah kiri dari garis tengah, atau memutar transduser 90° berlawanan arah jarum jam dari posisi potongan transversal akan memberikan gambaran septum atrium. Kemudian transduser diangkat ke arah anterior terlihat gambaran vena kava superior, kedua ventrikel dan aorta. Bila diangkat lagi lebih ke anterior terlihat gambaran arteri pulmonalis. Bila transduser diletakkan pada jam 6 terlihat gambaran vena kava superior dan inferior serta septum atrium.¹⁻⁷



Gambar 4. Gambaran pandangan subcostal long-axis

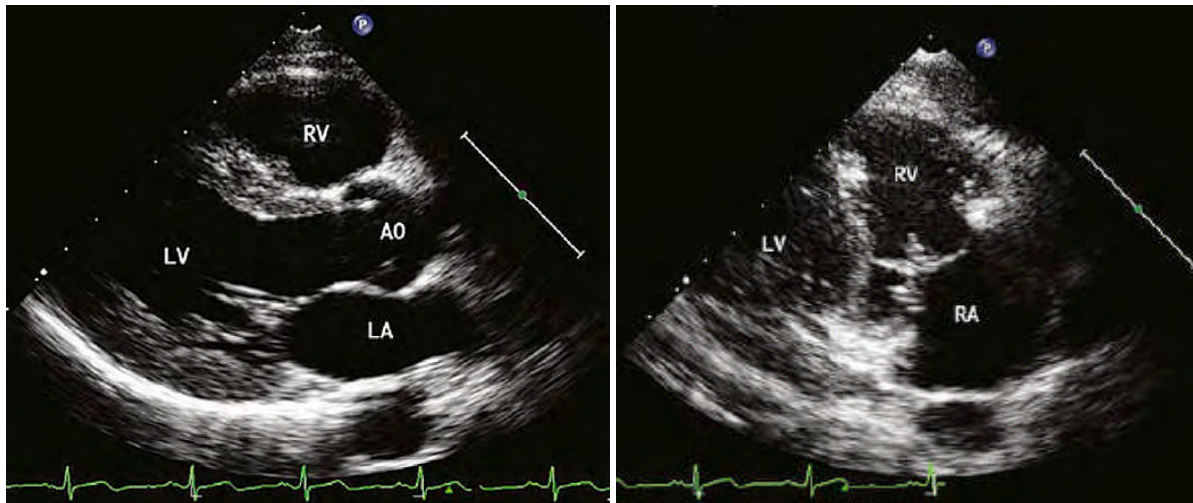
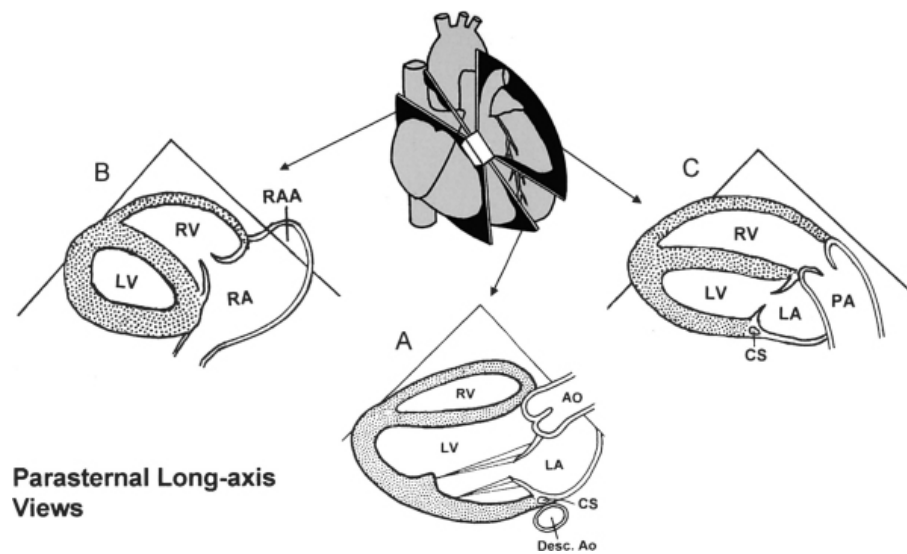
Dengan mengarahkan transduser ke kanan memberikan gambaran short-axis. Terlihat gambaran ventrikel kiri, ventrikel kanan, arteri pulmonalis, katup arteri pulmonalis, dan percabangan arteri pulmonalis kanan dan kiri. Bila transduser diangkat terlihat gambaran ventrikel kiri, aorta dengan katup yang tertutup, ventrikel kanan, dan septum interventrikular.¹⁻⁷



Gambar 5. Gambaran pandangan subkostal short-axis

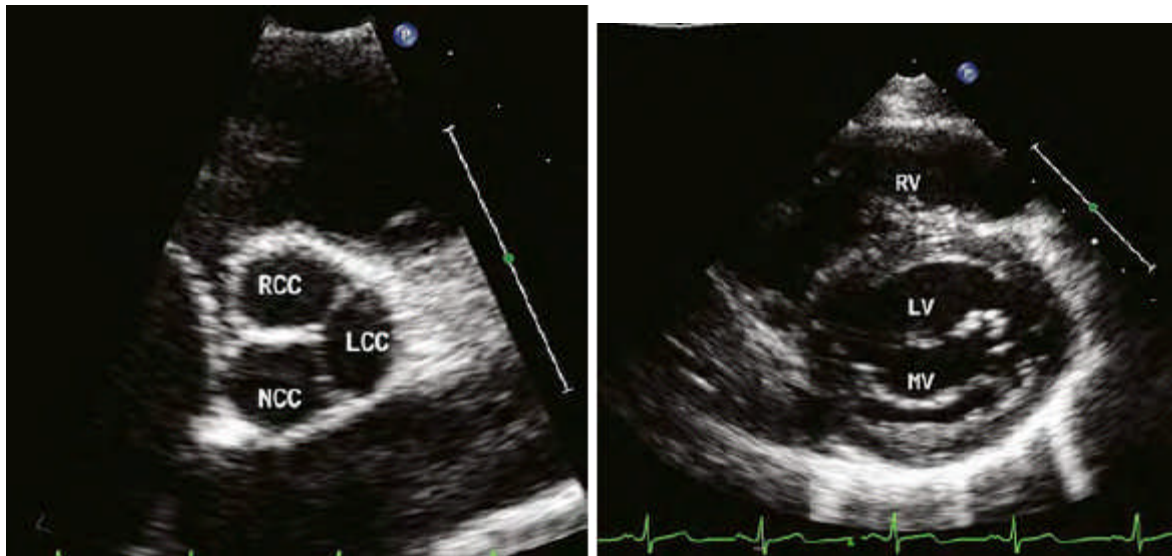
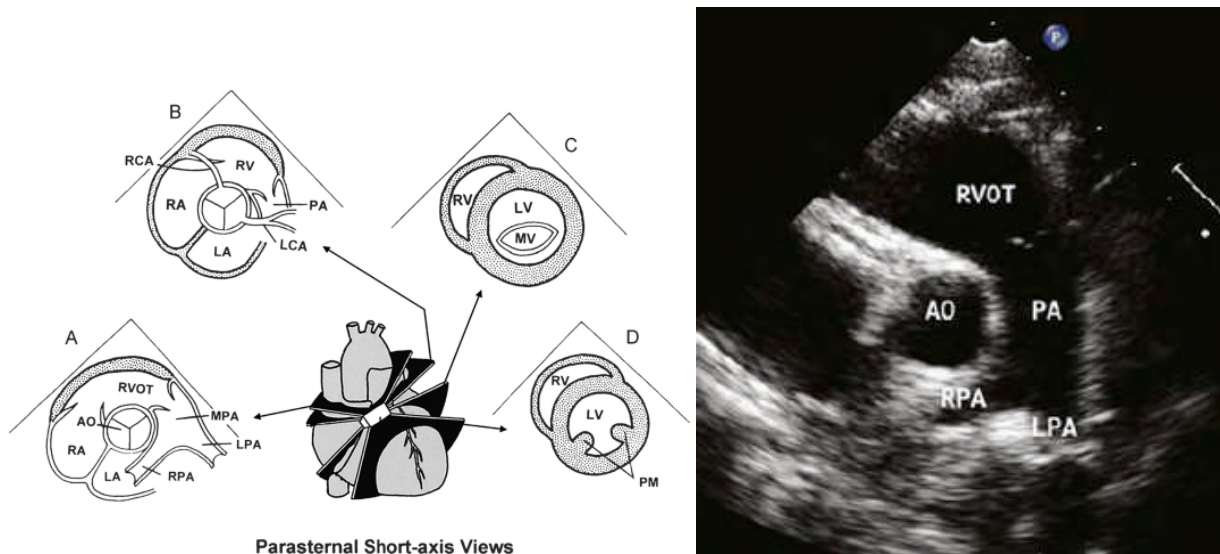
Pandangan parasternal

Pandangan parasternal dimulai dengan mengambil gambaran parasternal long-axis, akan terlihat gambaran aorta, katup aorta, katup mitral, ventrikel kiri, dan atrium kiri. Gambaran katup mitral dan katup aorta yang kontinue mudah ditemukan, dimana gambaran ini berguna untuk menilai pergerakan dan fungsi katup mitral dan aorta. Bila transduser diangkat terlihat gambaran katup trikuspid dan sinus koronarius. Bila transduser lebih diangkat ke anterior terlihat gambaran arteri pulmonal, katup pulmonal, dan percabangan arteri pulmonal kiri dan kanan.¹⁻⁷



Gambar 6. Pandangan parasternal long-axis

Dengan memutar transduser 90° searah jarum jam, akan memberikan gambaran parasternal short-axis. Pada potongan setinggi basis jantung terlihat gambaran struktur katup aorta, terdiri dari tiga daun katup dan tiga sinus aorta yaitu sinus koroner kiri, sinus koroner kanan, dan sinus non koroner. Terlihat juga gambaran arteri pulmonalis, katup pulmonal, dan percabangan arteri pulmonal kiri dan kanan. Bila transduser sedikit digerakkan searah jarum jam terlihat asal dari arteri koroner kiri dan bila berlawanan arah jarum jam terlihat asal dari arteri koroner kanan. Bila transduser diarahkan pada jam 12 atau gambaran *high left parasternal* terlihat gambaran duktus arteriosus bila ada.¹⁻⁷

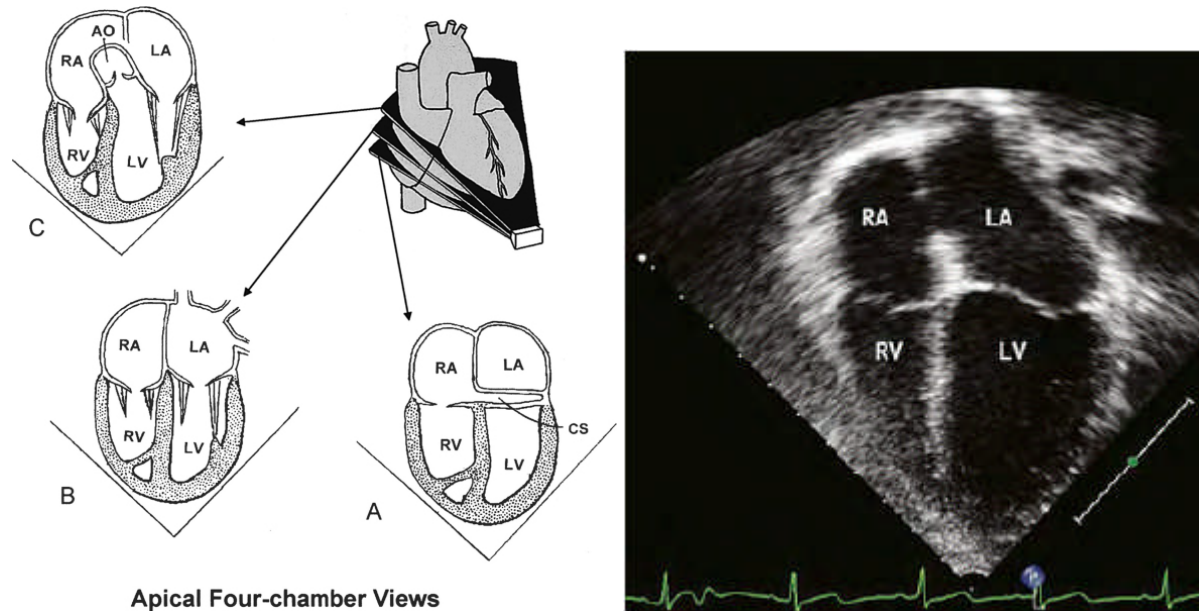


Gambar 7. Pandangan parasternal short-axis

Gambaran short-axis pada potongan setinggi katup mitral terlihat gambaran katup mitral, ventrikel kiri, dan ventrikel kanan yang terletak di anterior. Pada potongan setinggi apex jantung terlihat struktur muskulus papilaris.¹⁻⁷

Pandangan apikal

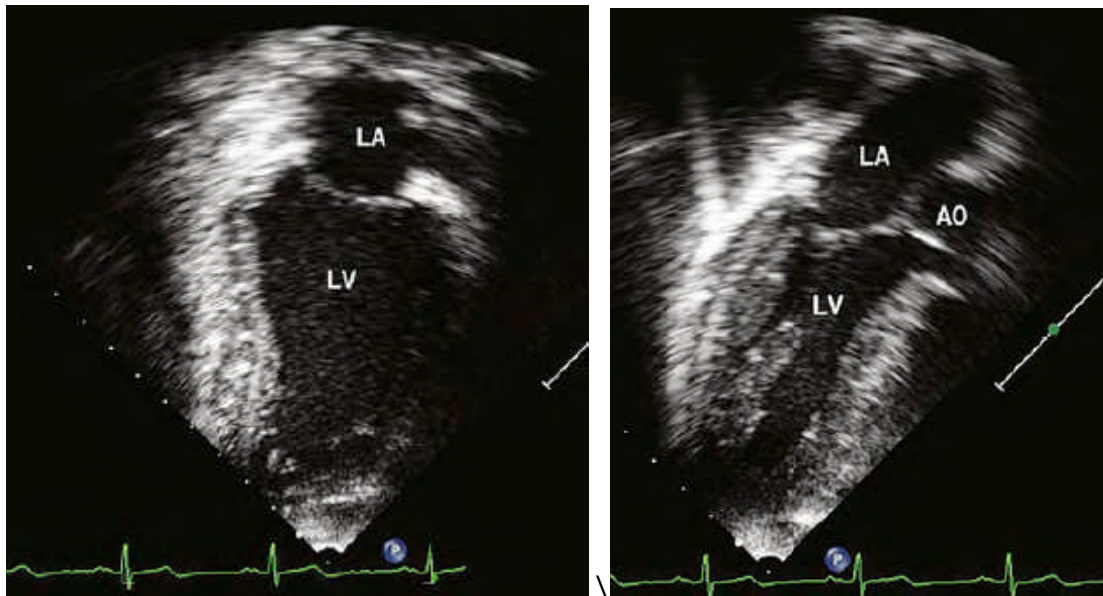
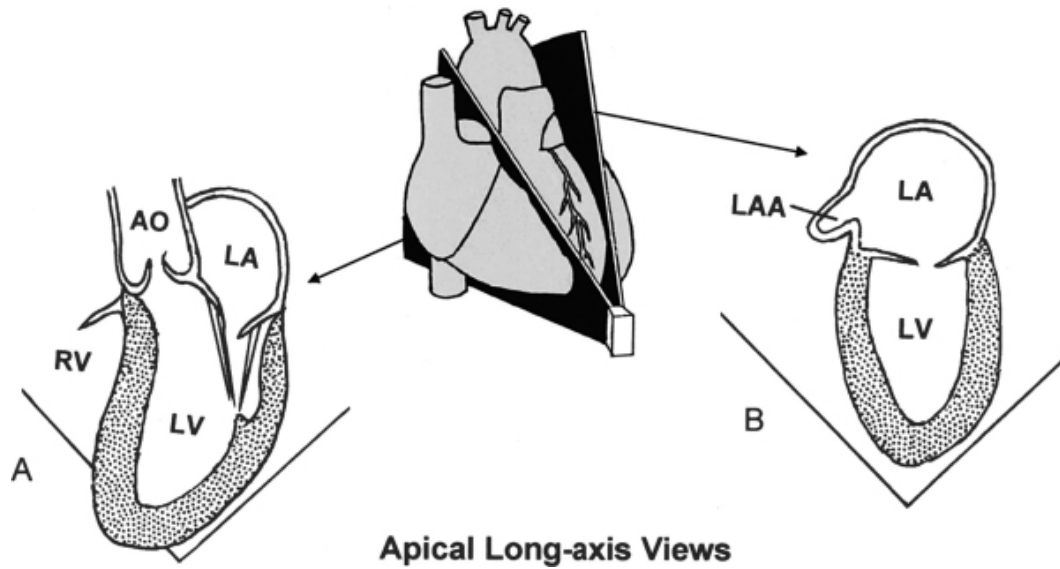
Pandangan apikal terdiri dari gambaran empat ruang jantung, tiga ruang jantung long-axis, dan dua ruang jantung.



Gambar 8. Gambaran Pandangan Apikal *four-chamber*

Pada gambaran empat ruang jantung dinilai katup mitral dan trikuspid. Pada *ebstein's anomaly* letak katup trikuspid turun ke bawah ke arah apek jantung disertai kelainan letak insersi korda tendinae di septum. Bila transduser diangkat ke anterior-superior terlihat gambaran lima ruang jantung yaitu terlihat aorta, katup aorta, dan aorta askenden.¹⁻⁷

Bila transduser diputar 60° berlawanan arah jarum jam terlihat gambaran tiga ruang jantung aorta, ventrikel kiri, katup mitral, dan atrium kiri. Bila diputar lebih ke kanan lagi terlihat gambaran dua ruang jantung, yang penting untuk menilai fungsi ventrikel kiri.¹⁻⁷



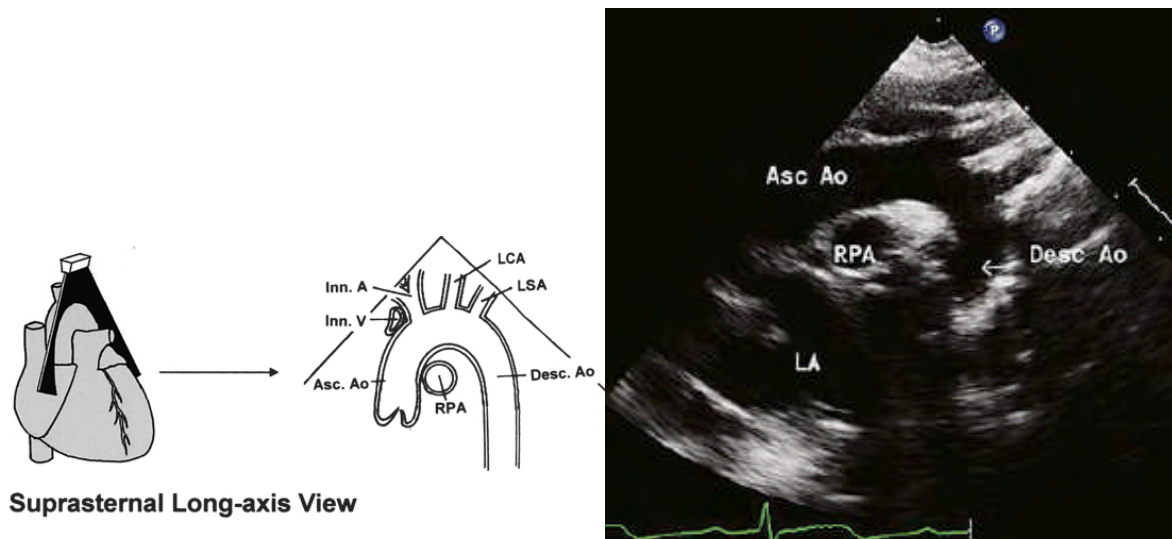
Gambar 9. Gambaran Pandangan apical *two-chamber* dan *three-chamber*

Pandangan Suprasternal

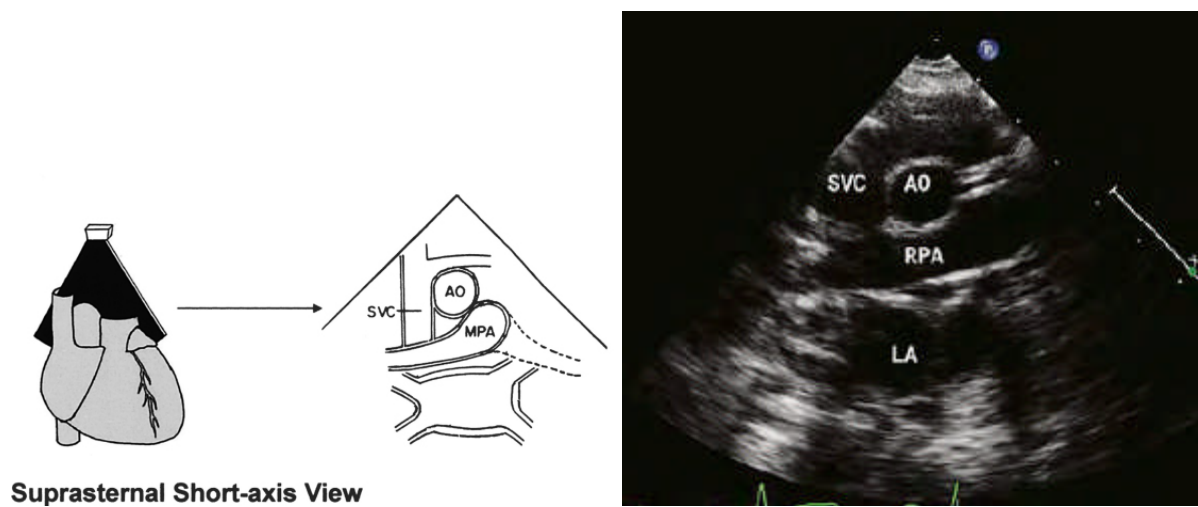
Tranduser diletakkan di suprasternal ke arah jam 3, akan terlihat gambaran vena kava superior kiri, arkus aorta, arteri pulmonalis kanan, dan atrium kiri. Bila diangulasi ke arah kranial terlihat gambaran percabangan aorta. Bila percabangan pertama dari arteri brachiosefalika kearah kanan maka arkus aorta ke kiri, bila percabangan pertama ke kiri

maka arkus aorta ke kanan, bila tidak terdapat percabangan maka dicurigai aberrant arteri subklavia.¹⁻⁷

Dengan menggerakkan transduser berlawanan arah jarum jam dan angulasi ke kiri terlihat gambaran arkus aorta (aorta askenden dan aorta deskenden), arteri pulmonalis kanan. Terkadang gambaran aorta terlihat lebih baik bila transduser digeser ke arah kanan pada posisi parasternal kanan.¹⁻⁷



Gambar 10. Gambaran Pandangan suprasternal long-axis



Gambar 11. Gambaran Pandangan suprasternal short-axis

Ekokardiografi Doppler

Secara konvensional sinyal Doppler terlihat di atas garis baseline bila aliran darah mendekati transduser dan sebaliknya sinyal Doppler terlihat di bawah garis baseline bila aliran darah menjauhi transduser. Juga terdengar suara frekuensi tinggi bila aliran darah cepat dan sebaliknya terdengar suara frekuensi rendah bila aliran darah lambat.

Ekokardiografi Doppler terdiri dari tiga tipe yaitu *continuous wave Doppler*, *pulsed wave Doppler*, dan *colour flow Doppler*.¹⁻⁷

Continuous wave Doppler

Keuntungannya adalah kemampuan mengukur secara akurat aliran darah yang cepat dengan frekuensi suara yang tinggi tanpa ada batas sehingga dapat digunakan untuk mengukur aliran darah berkecepatan tinggi. Tapi kekurangannya adalah semua aliran darah yang berada pada jangkauan transduser direkam sehingga gambaran yang muncul di layar tidak spesifik. Teknik *duplex scanning* memberikan keuntungan lebih dengan menggabungkan *colour Doppler* dan *continuous wave Doppler* dimana dengan bantuan aliran darah yang berwarna, operator dapat lebih tepat mengarahkan transduser pada arah aliran darah yang sesuai.¹⁻⁷

Pulsed wave Doppler

Keuntungannya adalah kemampuan mengukur kecepatan aliran darah pada tempat yang telah ditentukan. Tapi kekurangannya adalah *pulsed wave Doppler* lebih cocok untuk mengukur aliran darah dengan kecepatan yang rendah, tidak dapat mengukur aliran darah dengan kecepatan yang tinggi. Bila aliran darah yang diukur melebihi batas atau disebut *Nyquist limit* maka muncul gambaran *aliasing*. *Aliasing* adalah munculnya gambaran kecepatan aliran darah diatas dan dibawah garis baseline secara bersamaan. Cara mengatasinya dengan memilih probe berfrekuensi rendah yang memiliki batas *Nyquist limit* yang lebih tinggi, atau menggeser garis baseline sehingga gambaran kecepatan aliran darah hanya satu arah.¹⁻⁷

Colour flow Doppler

Aliran darah yang mendekati transduser berwarna merah, dan aliran darah yang menjauhi transduser berwarna biru. Aliran darah berkecepatan tinggi berwarna lebih muda/cerah. Dengan menggunakan *colour Doppler* operator dapat melihat aliran darah

dan hubungannya dengan struktur yang ada. Dapat dinilai arah aliran darah yang abnormal misalnya pada regurgitasi dan defek.¹⁻⁷

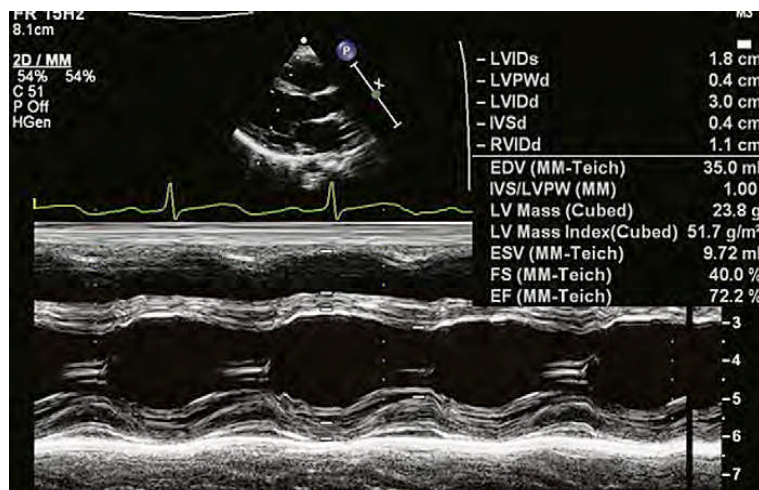
Gambaran M-Mode

Pada gambaran M-Mode transduser diletakkan pada batas kiri tulang sternum umumnya pada pandangan parasternal long-axis, kemudian transduser diarahkan pada tiga struktur penting yang diperiksa, yaitu garis pertama melewati aorta dan atrium kiri, garis kedua melewati katup mitral, dan garis ketiga melewati ventrikel kanan dan ventrikel kiri.¹⁻⁷

Aplikasi penggunaan gambaran M-Mode adalah :

1. Mengukur dimensi ruang jantung dan pembuluh darah, ketebalan septum ventrikel dan *free wall*.
2. Fungsi sistolik ventrikel kiri.
3. Mempelajari pergerakan katup-katup jantung, pada penyakit prolaps katup mitral, mitral stenosis, hipertensi pulmonal. Juga mempelajari pergerakan interventrikular septum.
4. Deteksi efusi perikardial.

Mengukur dimensi ventrikel dibuat berdasarkan siklus jantung, oleh sebab itu gambaran M-Mode harus disertai dengan pemasangan elektrokardiografi. Pengukuran akhir diastolik dibuat pada awal kompleks QRS dan pengukuran akhir sistolik dibuat pada akhir gelombang T. kursor M-Mode harus tegak lurus, diletakkan dekat ujung katup mitral saat terbuka. Ukuran dimensi ventrikel kiri meliputi fraksi shortening, ejeksi fraksi, dan left ventrikel mass index.¹⁻⁷



Gambar 12. Gambaran M-Mode

Menentukan ukuran ruang-ruang jantung dan arteri-arteri besar pada penyakit jantung kongenital sangatlah penting. Permasalahan yang harus dihadapi adalah ukuran struktur jantung bertambah sesuai dengan meningkatnya berat badan. Cara terbaik mengetahui ukuran ruang-ruang jantung yang normal dengan menggunakan Z-skore.¹⁻⁷

Normal M-Mode Echo Values (mm) by Weight (lb): Mean (Range)

	0-25 lb	26-50 lb	51-75 lb	76-100 lb	101-125 lb	126-200 lb
RV dimension	9 (3-15)	10 (4-15)	11 (7-18)	12 (7-16)	13 (8-17)	13 (12-17)
LV dimension	24 (13-32)	34 (24-38)	38 (33-45)	41 (35-47)	43 (37-49)	49 (44-52)
LV free wall(or septum)	5 (4-6)	6 (5-7)	7 (6-7)	7 (7-8)	7 (7-8)	8 (7-8)
LA dimension	17 (7-23)	22 (17-27)	23 (19-28)	24 (20-30)	27 (21-30)	28 (21-37)
Aortic root	13 (7-17)	17(13-22)	20 (17-23)	22 (19-27)	23 (17-27)	24 (22-28)

Pemeriksaan Kuantitatif dan Identifikasi Pola Aliran pada Ekokardiografi Doppler

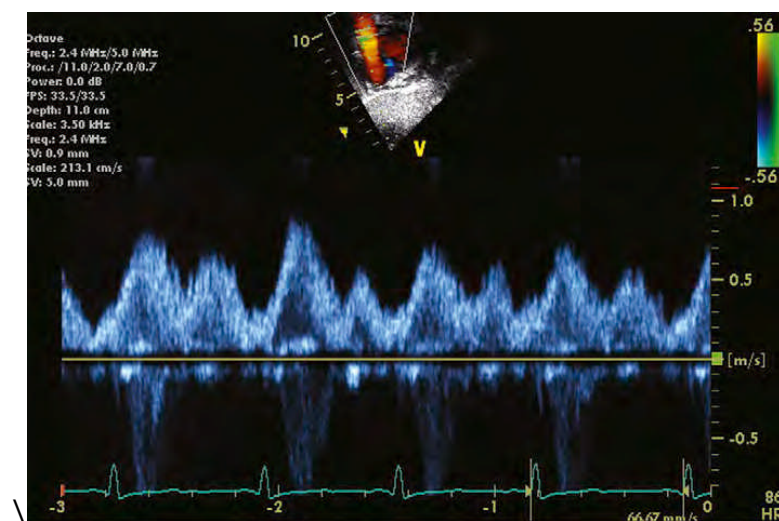
Pada pemeriksaan ekokardiografi Doppler dapat diidentifikasi pola aliran darah di :

Vena kava sistemik

Dari pandangan subkostal terlihat aliran darah dari vena kava inferior masuk ke atrium kanan berkecepatan rendah dan sinyal Doppler arahnya kebawah dari garis baseline.

Aliran darah dari vena kava superior dapat dilihat dari pandangan parasternal, lebih mudah terlihat, terutama pada anak yang lebih besar, dan aliran darah menjauhi transduser. Juga dapat dilihat dari pandangan subkostal dimana aliran darah mendekati transduser. Dari pandangan subkostal pola aliran darahnya triphasik. Terdapat gelombang S yang terjadi saat sistolik ventrikel akibat relaksasi atrium dan penurunan katup trikuspid. Gelombang D terjadi saat diastolik akibat dari *ventricular filling* saat katup trikuspid terbuka. Gelombang A terjadi saat kontraksi atrium dimana terdapat sedikit aliran darah yang kembali ke vena sistemik. Pola pernafasan mempengaruhi pola aliran darah di vena kava superior. Saat inspirasi gelombang S dan D meningkat kecepatannya. Bila takikardi gelombang S dan D menyatu, terlihat kontinue.¹⁻⁷

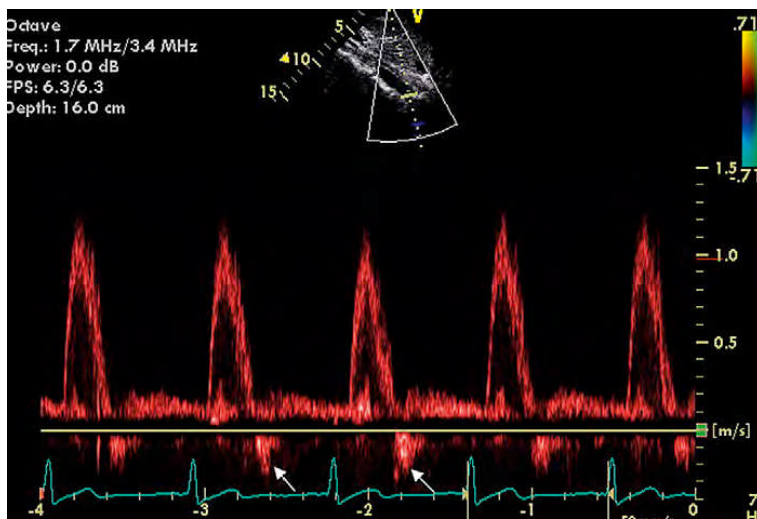
Bila terlihat pola yang abnormal bisa dipikirkan adanya kelainan. Pada regurgitasi trikuspid gelombang S menurun dan gelombang D meningkat, bila regurgitasinya berat dapat terlihat aliran darah sistolik yang berbalik arah, dengan sinyal Doppler dibawah garis baseline. Pada relaksasi ventrikel kanan yang abnormal terlihat gelombang S meningkat dan gelombang D menurun. Pada ventrikel kanan yang restriktif dengan tekanan di atrium kanan yang meningkat terlihat gelombang S menurun dan gelombang A yang dalam dan lebar.¹⁻⁷



Gambar 13. Gambaran *Pulsed Wave* pada SVC dari pandangan subcostal.

Aorta abdominal

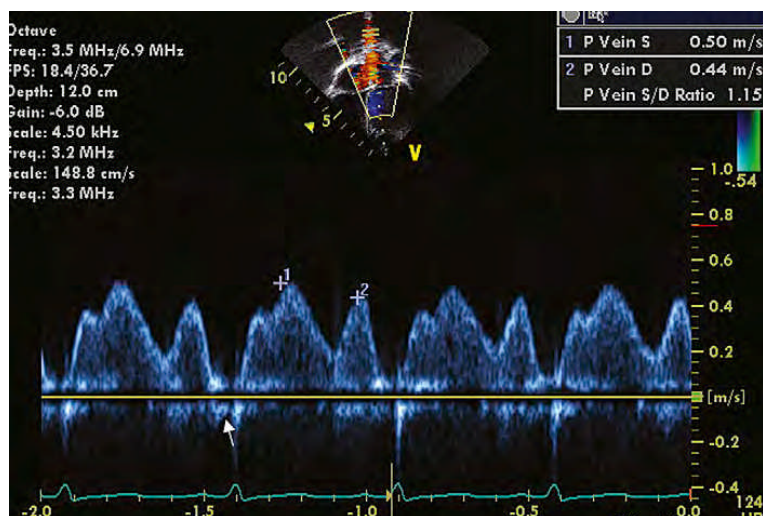
Dari pandangan subkostal dapat terlihat aliran darah aorta abdominal. Pola normalnya adalah aliran sistolik yang predominan dengan aliran balik diastolik yang pendek. Pola abnormal terjadi pada kelainan koartasio aorta terlihat gambaran diastolik yang kontinue. Pada aorta regurgitasi, PDA, MAPCAs terlihat aliran diastolik yang nyata. Pada kardiak output yang rendah aliran darah di aorta abdominal menurun.¹⁻⁷



Gambar 14. Gambaran *Pulsed Wave* pada aorta abdominalis dari pandangan subcostal

Vena pulmonal

Dari pandangan apikal empat ruang jantung biasanya aliran vena pulmonal diukur di vena pulmonal kanan atas atau bawah. Pola normal adalah triphasik, terkadang bifasik komponen sistolik. Gelombang S1 akibat relaksasi atrium, gelombang S2 akibat *sistolik filling* atrium dengan penurunan katup mitral. Gelombang D akibat awal *diastolik filling*, dan ada sedikit aliran balik atrium saat atrium berkontraksi. Pola abnormal terdapat pada kelainan stenosis vena pulmonal, mitral regurgitasi, dan disfungsi diastolik.¹⁻⁷

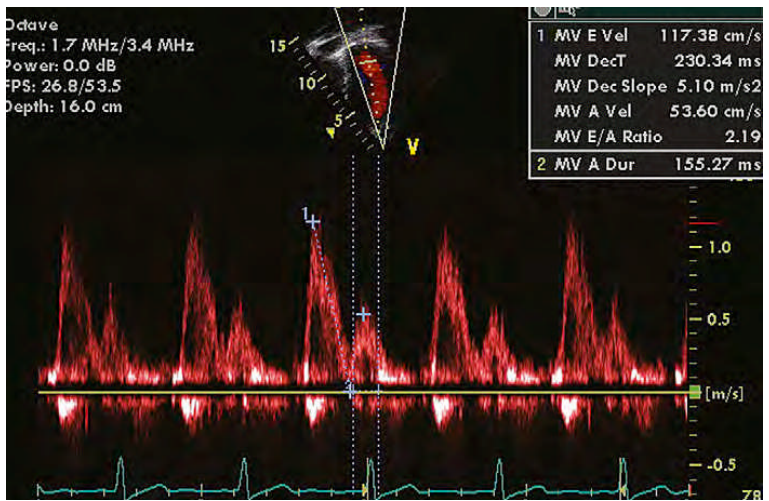


Gambar 15. Gambaran *Pulsed Wave* pada vena pulmonalis dari pandangan apikal

Katup atrioventrikular

Dari pandangan apikal empat ruang jantung tergambar baik aliran darah melewati katup mitral dan trikuspid. Kursor diletakkan pada ujung dari daun katup, aliran darah mendekati transduser, dan sinyal Doppler terlihat di atas garis baseline. Pola normalnya terlihat gambaran dua gelombang. Gelombang E akibat awal *sistolik filling* akibat membukanya katup. Gelombang A akibat kontraksi atrium. Pada middiastolik tidak terdapat aliran darah atau diastasis. E/A rasio digunakan untuk menilai fungsi diastolik terutama untuk ventrikel kiri. Hal ini didasarkan karena relaksasi abnormal, *compliance* yang menurun, dan kekakuan ventrikel akan mempengaruhi pola aliran.¹⁻⁷

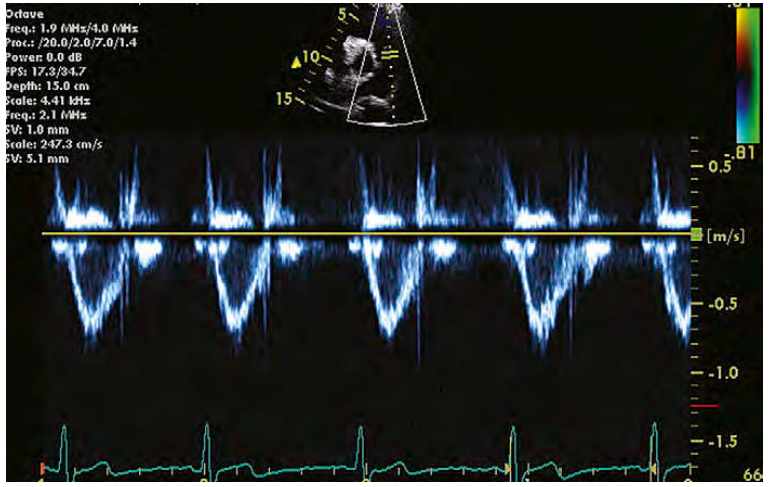
Aliran darah yang melewati katup mitral lebih cepat dibandingkan katup trikuspid. Aliran darah melalui katup trikuspid lebih dipengaruhi oleh pola respirasi. Puncak kecepatan gelombang E dan A dipengaruhi usia dan frekuensi jantung, pada anak-anak gelombang E lebih tinggi dari gelombang A, sedangkan pada bayi baru lahir gelombang A lebih tinggi dari gelombang E.¹⁻⁷



Gambar 16. Gambaran *Pulsed Wave* pada katup mitral dari pandangan apikal

Arteri pulmonal dan percabangannya

Aliran darah di arteri pulmonal dan percabangannya dapat dilihat dari pandangan subkostal dan parasternal short-axis. Dari pandangan parasternal short-axis dengan tranduser diletakkan satu sampai dengan dua sela iga dibawah dari letak normal, dan diangkat ke arah superior maka tranduser searah dengan aliran darah di arteri pulmonal. Arah aliran darahnya menjauhi tranduser, dan sinyal Doppler terlihat dibawah garis baseline. Umumnya kecepatan aliran darah di arteri pulmonal rendah. Bila ditemukan kecepatan aliran darah di arteri pulmonal yang tinggi harus dicari kemungkinan adanya shunt dari kiri ke kanan dan hambatan pada arteri pulmonal, seperti pulmonal stenosis.¹⁻⁷

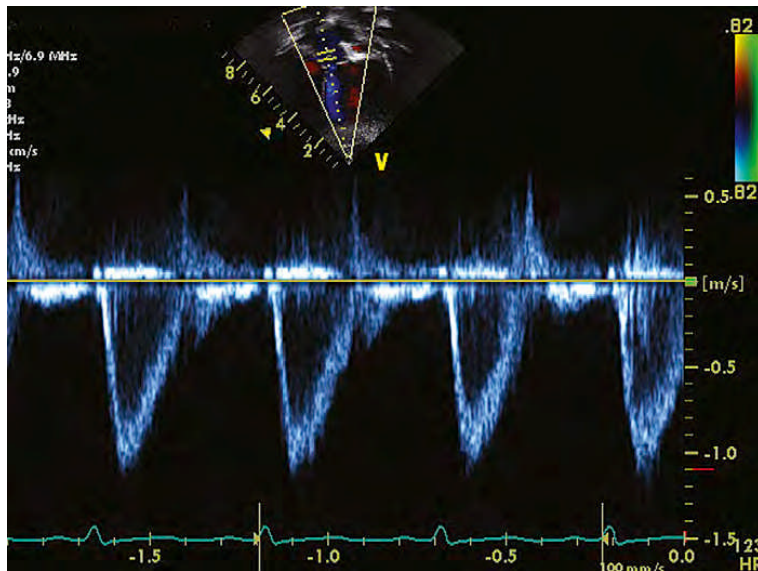


Gambar 17. Gambaran *Pulsed Wave* pada trunkus pulmonalis dari pandangan parasternal

Aorta, aorta askenden, dan aorta deskenden

Dari pandangan apikal lima ruang jantung tergambar baik aliran darah di aorta, mengarah menjauhi transduser, dan sinyal Doppler terlihat dibawah garis baseline. Sebaiknya diukur sedikit di atas daun katup aorta, karena ditempat tersebut aliran darahnya paling cepat.¹⁻⁷

Dari pandangan suprasternal dapat terlihat aliran darah di aorta askenden, yang alirannya mendekati transduser. Gambaran ini penting untuk menilai ada atau tidaknya aorta stenosis supraalvular dan aorta stenosis valvular, biasa terlihat aliran darah yang eksentrik. Dari pandangan ini juga dapat dilihat aliran darah di aorta deskenden dengan arah menjauhi transduser.¹⁻⁷



Gambar 17. Gambaran *Pulsed Wave* pada katup aorta dari pandangan apikal

Pengukuran hemodinamik

Hemodinamik menggambarkan hubungan antara tekanan dan aliran. Persamaan Bernoulli menjelaskan hubungan antara tekanan dan aliran. Bila suatu aliran melewati tempat yang menyempit kecepatannya meningkat tapi tekanannya menurun. Persamaan ini dapat diterapkan pada ekokardiografi Doppler untuk memperkirakan perbedaan tekanan di katup yang stenosis atau regurgitasi, ventrikular septal defek, paten duktus arteriosus, dan defek lainnya.¹⁻⁷

Perkiraan ekokardiografi Doppler dalam menentukan perbedaan tekanan atau *pressure gradients* bisa saja tidak tepat, bila¹⁻⁷

:

1. Transduser tidak sejajar dengan aliran darah, sehingga penentuan *pressure gradient* lebih rendah dari yang seharusnya.
2. Kelainan obstruksi yang multiple terjadi peningkatan kecepatan aliran, misalnya : stenosis subaorta, stenosis aorta valvular, stenosis pulmonal infundibular dan valvular, dan coarctatio aorta. Hal ini juga terjadi pada katup yang stenosis dan regurgitasi bersamaan.
3. Katup dengan diameter <3,5 mm.
4. Disfungsi sistolik ventrikel.
5. Teknik Doppler tidak dapat mengukur adanya fenomena *recovery of pressure* di distal dari penyempitan, sehingga penentuan derajat stenosis lebih tinggi dari yang seharusnya.

***Pressure gradients* rata-rata**

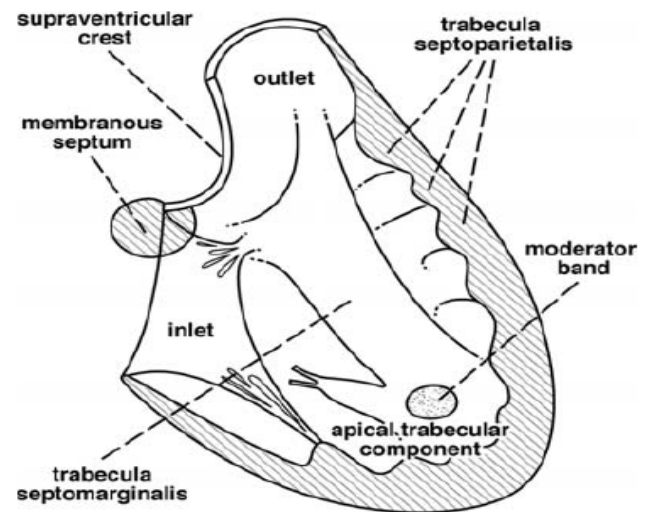
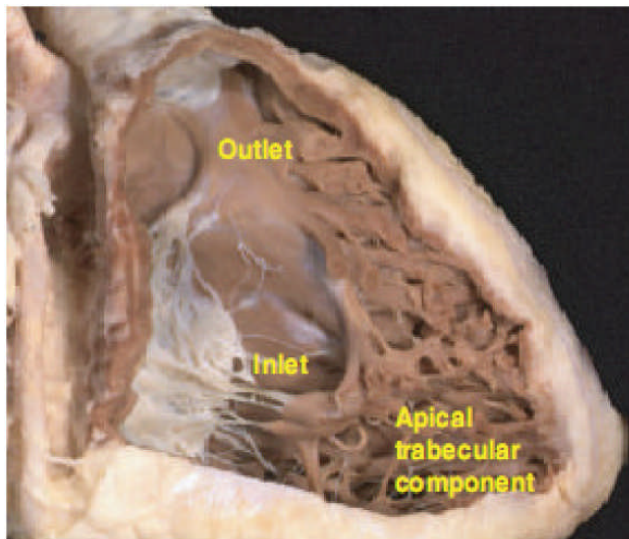
Persamaan Bernoulli memperkirakan *pressure gradients* dari perbedaan tekanan puncak, sehingga penentuan *pressure gradients* lebih tinggi dari yang seharusnya. Untuk mengatasi masalah ini maka dihitung *pressure gradients* rata-rata dari perhitungan kurva kecepatan selama fase ejeksi. Dan hasilnya lebih tepat untuk menentukan *pressure gradients* yang sebenarnya.¹⁻⁷

Morfologi Ventrikel

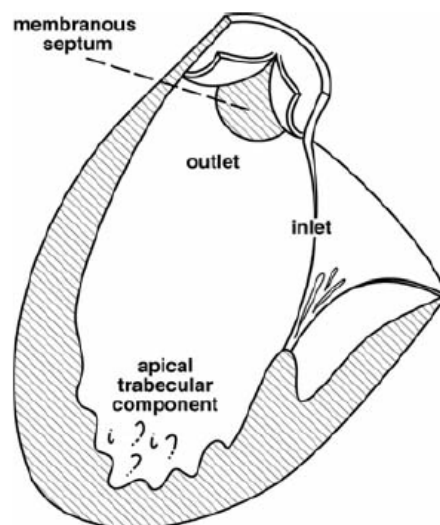
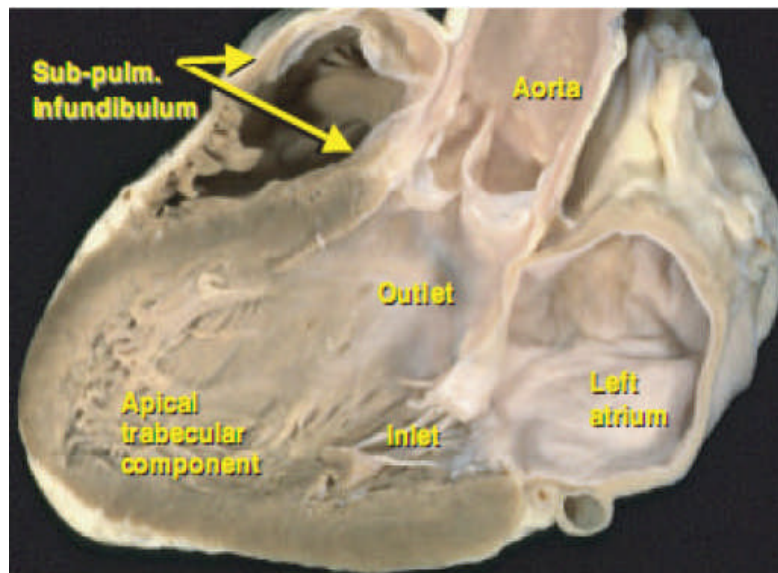
Ventrikel memiliki tiga komponen utama, yaitu inlet, outlet, dan trabekula.^{5,6}

Morfologi ventrikel kanan adalah struktur berbentuk triangular dengan komponen inlet, trabekular dan outlet. Komponen inlet ventrikel kanan merupakan tambahan dari septal

leaflet katup tricuspid. Inferior dari bagian ini adalah moderator band, yang timbul dari basis trabeculoseptomarginalis, dengan trabekulasi yang luas kearah apex ventrikel kanan. Komponen outlet ventrikel kanan terdiri atas gabungan tiga struktur (septum infundibular yang memisahkan aorta dari katup pulmonal, lipatan ventriculoinfundibular yang memisahkan katup tricuspid dari katup pulmonal, serta cabang-cabang inferior dan posterior dari trabeculoseptomarginalis).^{5,6}



Morfologi ventrikel kiri adalah struktur berbentuk elips dengan susunan trabekula yang halus tanpa tambahan dari katup mitral pada jantung yang normal. Ventrikel kiri terdiri atas bagian inlet yaitu katup mitral dan tension apparatus dengan daerah trabekula yang halus pada apex, dan bagian outlet yang menyangga katup aorta.⁶



Morfologi trabekula merupakan bagian yang digunakan untuk menentukan dan membedakan antara ventrikel kiri dan ventrikel kanan. Hal ini dikarenakan komponen trabekula selalu ada sekalipun ventrikel tidak terbentuk sempurna (rudimenter). Bahkan, ventrikel kiri dan kanan yang normal dapat dikenali dari bagian trabekulanya saat hanya bagian ini yang terlihat. Morfologi ventrikel kiri dikenali dari trabekula bagian apicalnya yang halus, sedangkan morfologi ventrikel kanan mempunyai trabekula apical yang kasar. Di luar kedua pola trabekula tersebut, terdapat ventrikel dengan tipe lain yaitu ventrikel soliter yang tidak memiliki pola trabekula tertentu.

Kesimpulan

Pemeriksaan ekokardiografi transtorakal sangat bermanfaat dalam mendeskripsikan kelainan kompleks pada penyakit jantung bawaan. Beberapa potongan penting dalam pemeriksaan pada anak-anak antara lain, sumbu panjang parasternal, potongan sumbu pendek parasternal, potongan sumbu panjang subxipoid, potongan

sumbu pendek subxipoid, apikal 4 ruang, potongan sumbu panjang suprasternal, potongan sumbu pendek suprasternal. Dari Ekokardiografi TTE potongan ini bisa memperoleh gambar yang baik dan tepat. Dengan mengetahui morfologi ventrikel kanan dan melakukan ekokardiografi sesuai dengan sumbu panjang parasternal, potongan sumbu pendek parasternal, potongan sumbu panjang subxipoid, potongan sumbu pendek subxipoid, apikal 4 ruang, potongan sumbu panjang suprasternal, potongan sumbu pendek suprasternal, maka diketahui kelainan kelainan yang melibatkan ventrikel kanan.

DAFTAR PUSTAKA

1. Anderson Robert H et al. Paediatric Cardiology. Third Edition. Section 2, capther 18 A, page 313-339.
2. Park Myung K et al. Pediatric Cardiology for Practitioners. Fourth Edition. Part 2, capther 6, page 67-77.
3. Driscoll DJ. Right-to-Left Shunts. Dalam Fundamental of Pediatric Cardiology. Lippincott Williams & Wilkins, Philadelphia, 2006: 89 – 120.
4. Park MK. Pathophysiology of Cyanotic Congenital Heart Defects. Dalam Pediatric Cardiology for Practitioners. Edisi IV. Mosby Co., St. Louis, 2002: 113 – 128.
5. Geva T, Van Der Velde ME. Imaging techniques: echocardiography, magnetic resonance imaging, and computerized tomography. Dalam: Keane FB, Fyler DC, Lock JE, penyunting. Nadas' Pediatric Cardiology. Philadelphia: Saunders and Mosby; 2006. h. 183-212.
6. Bierman FZ. Echocardiography. Dalam: Gessner IH, Victorica BE, penyunting. Pediatric cardiology. Philadelpihia: WB Saunders; 1993. h. 81-96.
7. Kimball TR, Meyer RA. Echocardiography. Dalam: Allen HD, Gutgesell HP, Clark EB, Driscoll DJ, penyunting. Moss and Adam's Heart disease in infants, children, and adolescents. Edisi ke-6. Philadelphia; William & Wilkins: 2001. h. 204-33.