

**Evaluation of common associated cardiac lesions in
transposition of the greatarteries by echocardiography**

Sri Endah Rahayuningsih

Disampaikan pada 23rd WECOC

Workshop On Echocardiography In Congenital Heart Disease,

Jakarta 2012

PENDAHULUAN

Pada TAB terjadi perubahan tempat keluarnya posisi aorta dan a. pulmonalis yakni aorta keluar dari ventrikel kanan dan terletak di sebelah anterior arteri pulmonalis, sedangkan arteri pulmonalis keluar dari ventrikel kiri, terletak posterior terhadap aorta. Akibatnya, aorta menerima darah vena sistemik dari vena kava, atrium kanan, ventrikel kanan, dan darah diteruskan ke sirkulasi sistemik. Sedangkan darah dari vena pulmonalis dialirkan ke atrium kiri, ventrikel kiri, dan diteruskan ke arteri pulmonalis dan diteruskan ke paru. Dengan demikian maka kedua sirkulasi sistemik dan paru tersebut terpisah dan kehidupan hanya dapat berlangsung apabila ada komunikasi antara 2 sirkulasi ini.^{1,2} Pada neonatus percampuran darah terjadi melalui duktus arteriosus dan foramen ovale ke atrium kanan. Pada umumnya percampuran melalui duktus dan foramen ovale ini tidak adekuat, dan bila duktus arteriosus menutup maka tidak terdapat percampuran lagi di tempat tersebut, keadaan ini sangat mengancam jiwa penderita.^{1,2}

Transposisi arteri besar (TAB) merupakan salah satu penyakit jantung bawaan tipe sianotik yang bermanifestasi pada periode bayi baru lahir yang paling sering ditemukan.^{1,2} Kelainan ini ditemukan ± 5% dari seluruh penyakit jantung bawaan, dan terutama ditemukan pada laki-laki. (rasio laki-laki:perempuan adalah 1,5-3,2:1).^{1,3} Insiden TAB diperkirakan 1 diantara 3500-5000 kelahiran hidup,.. Sering ditemukan berhubungan dengan defek septum ventrikel dan *left ventricular outflow tract obstruction*.³ Penyebab terjadinya TAB maupun PJB yang lain tidak diketahui dengan pasti,

Sampai saat ini mekanisme terjadinya TAB maupun PJB yang lain masih belum diketahui dengan pasti. Penelitian menunjukkan terdapat faktor genetik, factor lingkungan, dan interaksi antara faktor lingkungan dan genetik yang berperan terhadap terjadinya TAB. Bukti keterlibatan factor genetic pada diketahui dari penelitian terhadap 42 anak PJB dengan malformasi konotrunkal di RS Hasan Sadikin Bandung menemukan satu anak dengan TAB mengalami missense mutation gen TBX1.⁴

Pada 50% kasus TAB, tidak ditemukan defek lain selain persistent foramen ovale (PFO) atau defek septum ventrikel (DSV) kecil, kelainan ini disebut *simple transposition of the great arteries (simple TGA)*. Kelainan lain yang sering menyertai TAB adalah obstruksi pada jalan keluar ventrikel kiri (atau stenosis arteri pulmonalis) 5%, bermacam macam tipe DSV pada 30% kasus, kombinasi stenosis arteri pulmonalis dengan DSV pada 10% kasus. Pada TAB dengan DSV lebih sering disertai dengan defek lain, seperti *interrupted aortic arch*, atresia pulmonalis, overriding dan straddling dari katup atrioventrikular.

Evaluasi kelainan lain yang sering menyertai TAB pada dengan ekokardiografi

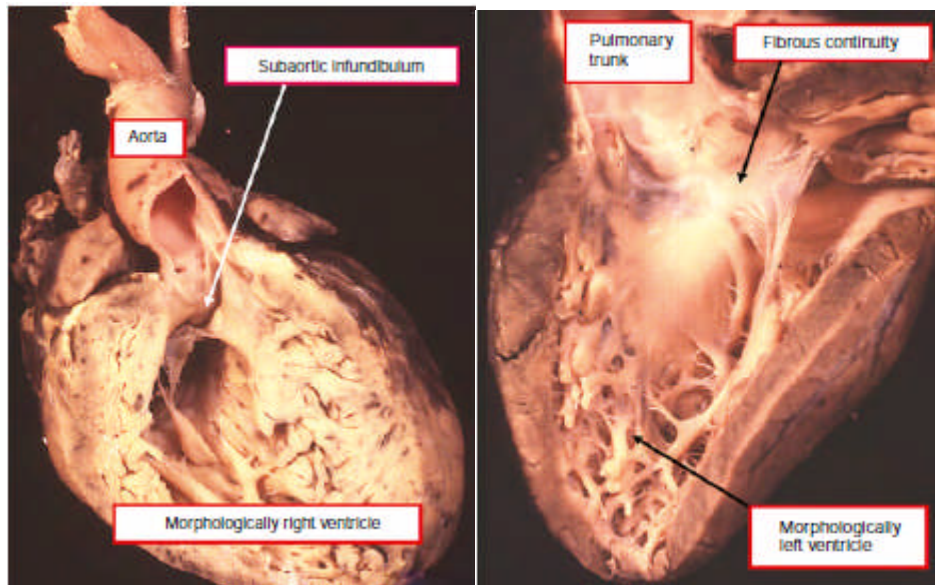
Evaluasi kelainan lain yang sering menyertai TAB pada dengan ekokardiografi pada TAB berdasarkan pendekatan analisa segmental yang meliputi 1) situs viseralis, 2) hubungan atrio ventricular 3) katup AV 4) morfologi ventrikel, 5) hubungan ventrikulo-arterial 6) letak arteri besar dan 7) infundibulum maka kelainan yang menyertai TAB adalah kelainan pada^{2,7}:

1. Kelainan pada Situs viseralis

Situs atrial perlu ditentukan apakah terdapat situs solitus, situs inversus, atau situs ambigu. Situs ini ditentukan pada pandangan subxifoid. Pada pandangan subxifoid frontal tampak aorta disebelah posterior kiri vertebra, sedangkan vena kava inferior disebelah anterior kanan vertebra. Aorta tampak bulat berdinding lebih tebal, serta berdenyut, sedangkan vena kava inferior berbentuk oval, berdinding tipis, serta tidak berdenyut.⁷⁻⁹

2. Kelainan pada hubungan atrioventrikular dan ventrikulo-arterial

Pada TAB terdapat atrio-ventrikular konkordans dan ventrikulo-arterial diskordans. Sehingga pada TAB terdapat hubungan atrium kanan dengan ventrikel kanan dan ventrikel kanan berhubungan dengan aorta. (Gambar 1), sedangkan atrium kiri berhubungan dengan ventrikel kiri yang akan berhubungan dengan trunkus pulmonalis (Gambar 2).⁷⁻⁹



Gambar 1.

Ventrikel kanan dihubungkan dengan atrium kanan melalui katup trikuspid, dan berakhir dengan pangkal aorta yang terletak di atas otot infundibulum

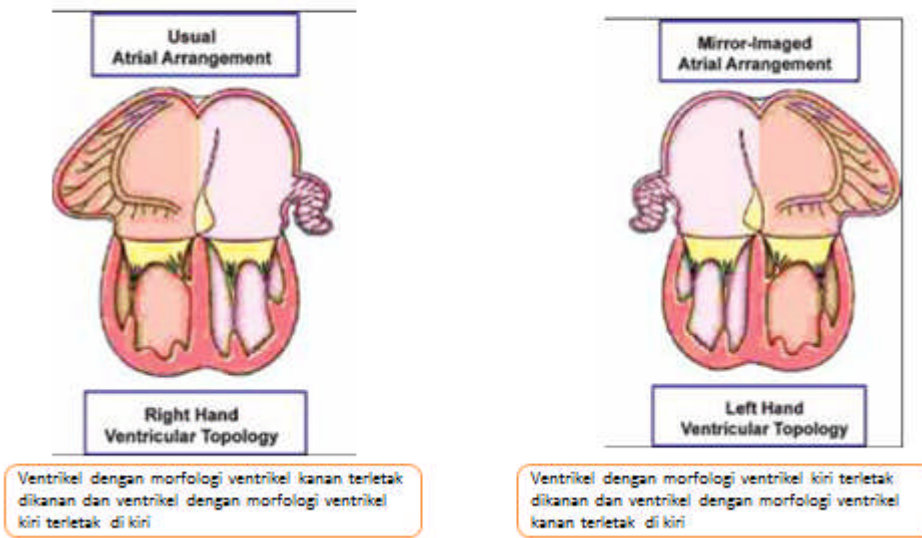
Gambar 2.

Ventrikel kiri dihubungkan dengan atrium kiri morfologis melalui katup mitral, dan selanjutnya berhubungan dengan trunkus pulmonalis.

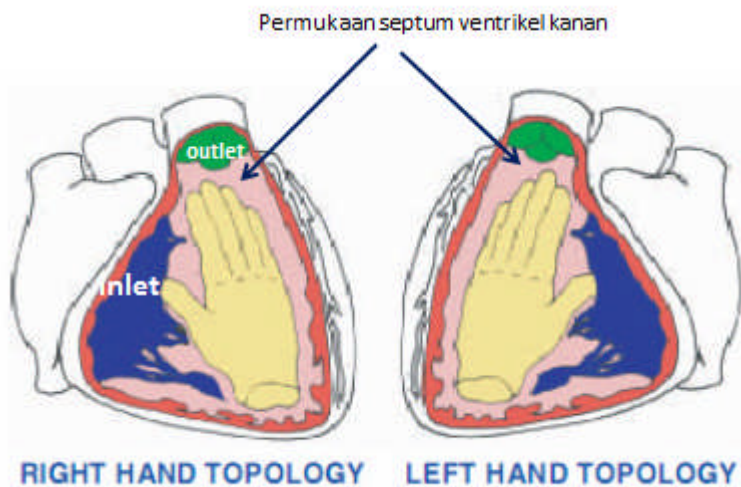
Dikutip dari: Anderson, dkk.⁸

Morfologi ventrikel harus diidentifikasi, untuk menentukan adanya hubungan atrio-ventrikular konkordans dan ventrikulo-arterial diskordans. Sehingga pengetahuan tentang perbedaan morfologi ventrikel kiri maupun ventrikel kanan harus diketahui. Pada keadaan normal, ventrikel memiliki tiga komponen utama, yaitu inlet, outlet, dan trabekula. Ventrikel kiri secara ekokardiografi mempunyai ciri-ciri sebagai berikut: 1) bentuknya elips, 2) mempunyai katup AV dengan muskulus papilaris yang melekat pada dinding bebas ventrikel, serta insersi daun katup yang lebih tinggi (kearah basal jantung) dibanding dengan insersi katup AV kanan, 3) permukaan septum licin, 4) terdapatnya jalan keluar (outlet) antara katup AV dan septum, 5) permukaan dinding ventrikel yang licin. Ventrikel kanan secara ekokardiografi mempunyai ciri-ciri sebagai berikut: 1) berbentuk segitiga atau trapezoid, 2) muskulus papilaris melekat pada septum dan dinding ventrikel, 3) insersi katup AV lebih kearah apeks. 4) Tidak terdapat jalan keluar (outlet) antara katup AV dan septum, 4) terdapat moderator band melintang di dinding ventrikel, 6) terdapat trabekular yang kasar pada septum dan dinding ventrikel.⁹

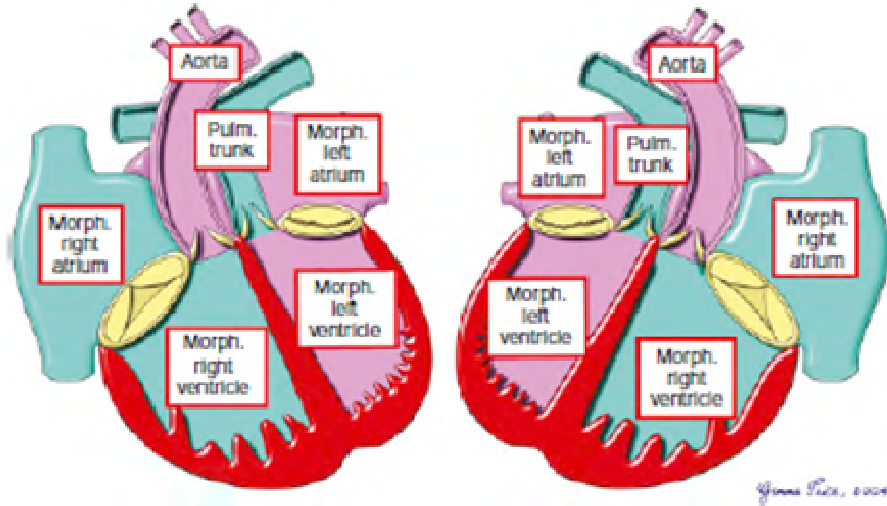
Perlu diketahui juga tentang konsep *right hand topology*, bila kita meletakkan telapak tangan pada permukaan dada, maka ibu jari akan mengarah ke inlet sedangkan jari-jari lain akan mengarah ke outlet hal ini menunjukkan ventrikel dengan morfologi ventrikel kanan terletak di kanan dan ventrikel dengan morfologi ventrikel kiri terletak di kiri. (gambar 4) dan (gambar 3,4,5)



Gambar 3. Topology ventrikel, *right hand ventricular topology* dan *left hand ventricular topology*
Dikutip dari Webber SA⁹



Gambar 4. Topology ventrikel, *right hand ventricular topology* dan *left hand ventricular topology*
Dikutip dari Webber SA⁹

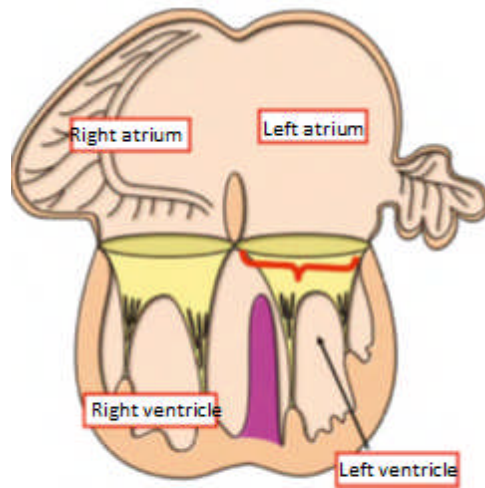


Gambar 5. Sebelah kiri *Mirror image* dengan *left hand topology*, sebelah kanan *usual atrial arrangement* dengan *right hand topology*

3. Anomali katup atrioventrikular

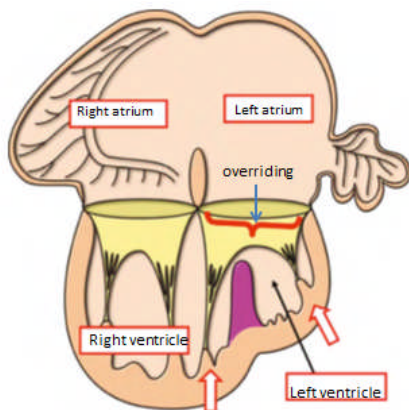
Pada tigaperempat kasus TAB, kelainan katup tricuspid berhubungan dengan adanya defek septum ventrikel. Katup tricuspid dapat overriding maupun straddle dengan hipoplasi ventrikel kanan, keadaan ini sering terjadi pada congenitally corrected transposition. Katup mitral dan trikupid dapat mengalami overriding maupun straddling.^{2,8}

Overriding dan *straddling* pada TAB seperti juga pada klasifikasi pada *double inlet left ventricle* (DILV) Berdasarkan *overriding* katup AV berdasarkan "rule 50%", *overriding* bila katup AV overriding > 50%. *Straddling* adalah anomali insersi korda tendinea atau muskulus papilaris yang berhubungan dengan ventrikel kontralateral. *Straddling* hanya terjadi pada katup AV dan ditemukan bersamaan dengan defek septum ventrikel.^{10,11} (Gambar 8, 9,10) Katup mitral sering mengalami prolaps, terutama terjadi pada congenitally corrected TGA.^{2,8}



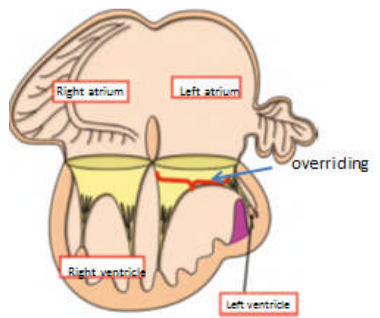
Overriding tanpa straddling

Gambar 8. Overriding tanpa straddling
Dikutip dari Michael L¹⁰



Overriding dan straddling dari the tension apparatus (arrows) terhadap muscular ventricular septum (purple).

Gambar 9. Overriding dan straddling
Dikutip dari Michael L¹⁰



Straddling katup mitral, tanpa overriding, seluruh orificium katup terletak di ventrikel kanan (panah biru)

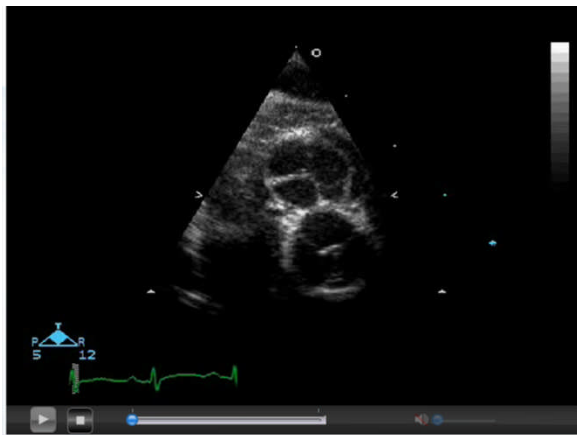
Gambar 10. Straddling tanpa overriding

Dikutip dari Michael L¹⁰

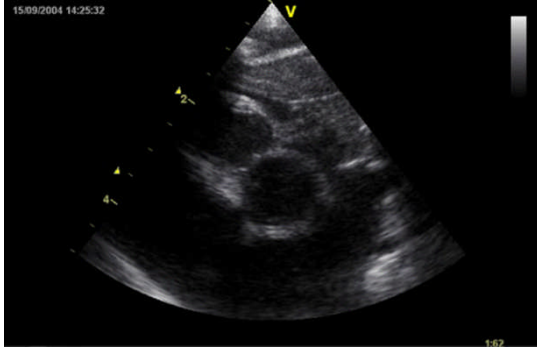
4. Kelainan pada letak arteri besar

Letak arteri besar pada ekokardiografi dapat dilihat pada Pandangan sumbu pendek parasternal, tampak aorta di kanan depan trunkus a. pulmonalis.^{2,8}(Gambar 11, 12,13,14)

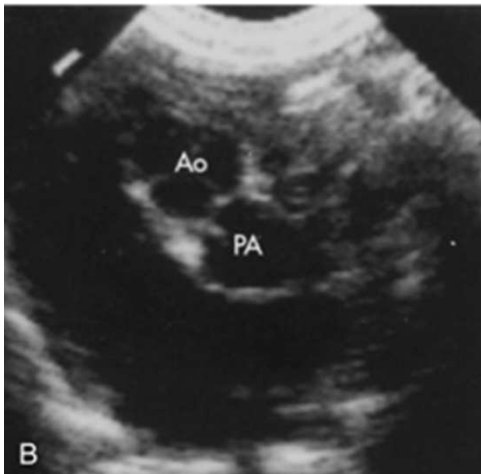
Pada sebagian besar TAB dengan septum ventrikel yang intak, pangkal aorta berada di sebelah kanan dari trunkus pulmonalis pada situs solitus, dan berada di sebelah kiri pada mirror images. Kelainan dengan letak aorta di sebelah kanan dan posterior dari trunkus pulmonalis jarang ditemukan.^{2,8}



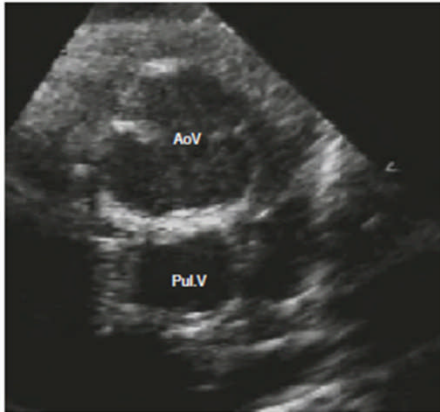
Gambar11. Malalignment komisura aorta dan a. pulmonalis.



Gambar 12. Pandangan sumbu pendek parasternal, tampak aorta di kanan depan trunkus a. pulmonalis



Gambar 13.pandangan sumbu pendek para sternal, tampak aorta dan arteri pulmonalis terlihat “double circle”



Gambar 14. pandangan sumbu pendek parasternal, aorta dan arteri pulmonalis dalam posisi antero posterior

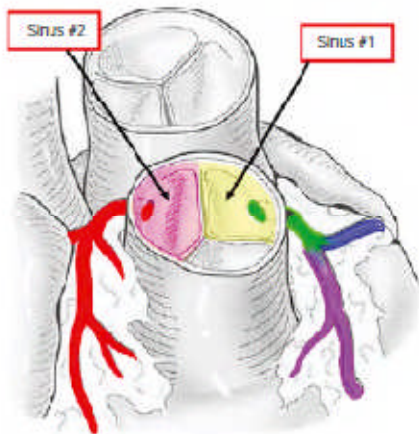
5. Kelainan Arteri Koronaria

Pada TAB sering ditemukan anomaly pangkal a. koronariaposisi pangkal aorta, tempat keluarnya arteri koronaria akan menyimpang dibandingkan jantung normal. Arteri koronaria dapat keluar dari salah satu ataupun kedua sinus aorta yang terletak berhadapan atau bersebelahan dengan trunkus pulmonalis.^{2,8}(Gambar 17,18)

Sinus aorta yang menyokong arteri koronaria terletak di sebelah kanan dan kiri pengamat. Sinus yang terletak di sebelah kanan disebut sinus 1, sinus yang terletak di sebelah kiri disebut sinus 2. Abnormalitas tempat keluarnya arteri koronaria menggambarkan faktor risiko mayor pada prosedur *arterial switch operation*.^{2,8}

Selain mempertimbangkan berasal dari sinus mana tempat keluarnya arteri koronaria mayor, perlu diperhatikan pula apakah arteri koronaria tersebut terletak radial, vertikal, atau tangensial terhadap sinus tersebut. Sebagian besar arteri keluar dari dalam sinus atau pada level *sinotubular junction*. Apabila arteri berasal dari tempat yang lebih tinggi di atas *sinotubular junction* atau bila tempat keluarnya pada posisi tangensial sepanjang dinding aorta, melintasi perlekatan daun katup pada *junction*, akan menjadi masalah yang signifikan bagi pembedah pada prosedur *arterial switch operation*.^{2,8}

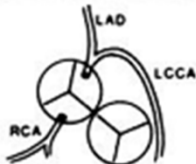
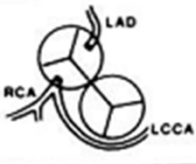

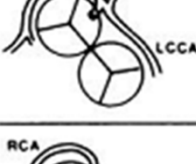
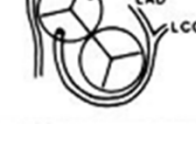
Arteri koronaria yang berjalan oblik sepanjang dinding aorta disebut *intramural origin*. Variasi terpenting lainnya yaitu bila arteri koronaria melalui pinggir lateral apendiks atrium kanan. Posisi lateral tersebut merupakan salah satu operasi berisiko pada prosedur atriotomi standar.^{2,8} Letak arteri koronaria pada TAB, terlihat pada penelitian pada 32 pasien TAB menunjukkan a. koronaria seperti pada gambar 16.



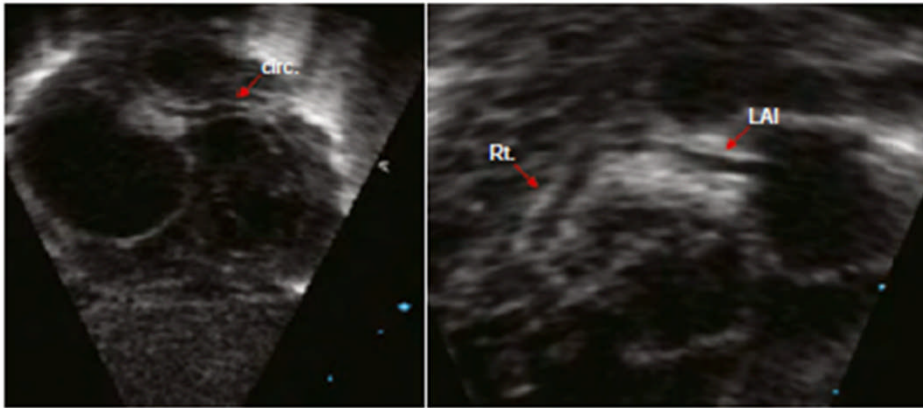
Gambar 15. Skema *Intramural Origin* Arteri Koronaria Kiri

Cabang utama arteri koronaria kiri meluas melintasi daerah daun katup aorta, dan tempat keluarnya berasal dari sinus 2, yang juga merupakan asal keluarnya arteri koronaria kanan. Merah; arteri koronaria kanan, Hijau: cabang utama arteri koronaria kiri, Biru: arteri sirkumfleksi, Pink: sinus 1, Kuning: sinus 2. Ungu: arteri interventrikular anterior.

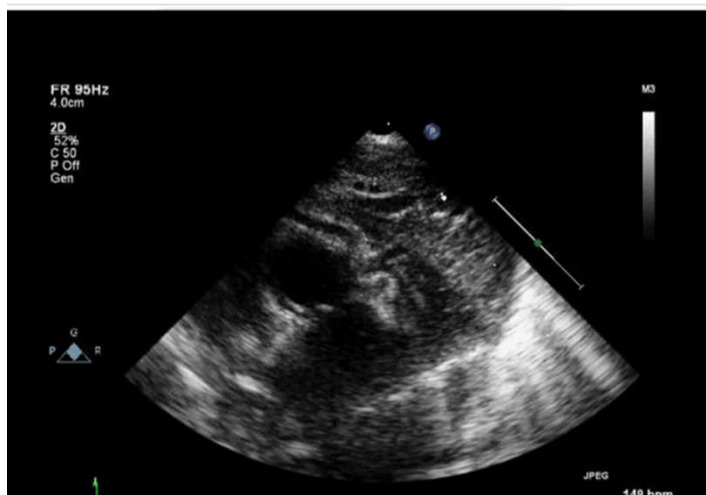Dikutip dari Dikutip dari: Anderson, dkk.⁸

Usual Coronary Anatomy in TGA		20/32 (62.5%)
Left Circumflex Coronary from the Right Coronary Artery		7/32 (22%)
Single Right Coronary Artery		3/32 (9.5%)
Single Left Coronary Artery		1/32 (3%)
Inverted Origin of the Coronary Arteries		1/32 (3%)

Gambar 16. Diagram a. koronaria, pada pandangan sumbu pendek parasternal LAD, *left anterior descending artery*; LCCA, *left circumflex coronary artery*; RCA, *right coronary artery*.
Dikutip dari: Park MK³



Gambar 17. Pada pandangan subcostal tampak a.koronaria . Angulasi ke anterior menunjukkan a. circumflex (crc) , angulasi ke kanan menunjukkan a. interventrikular kanan (Rt) dan kiri (LAI)

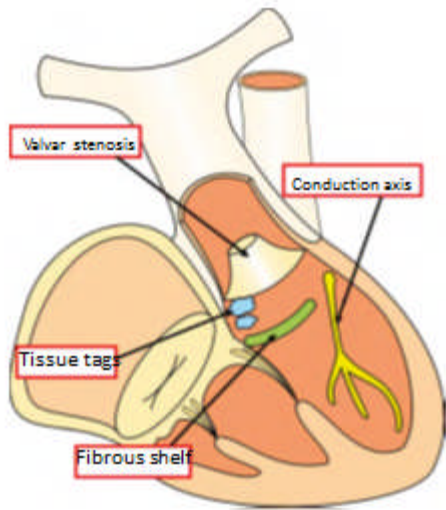


Gambar 18. a. Koronaria berasal dari satu sinus

6. Adanya Obstruksi Saluran Keluar Ventrikel Kiri

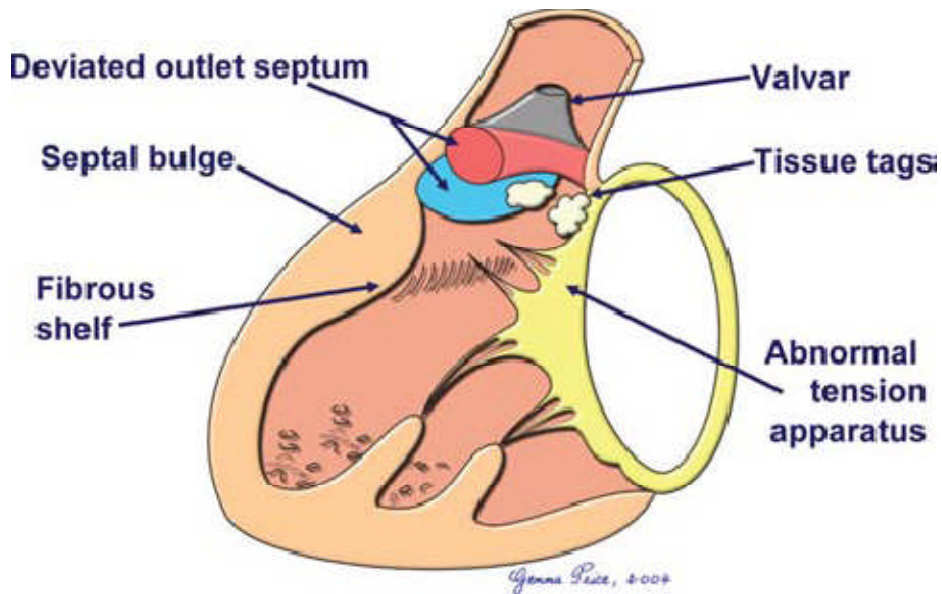
Sepertiga kasus TAB dengan situs solitus mengalami stenosis arteri yang berasal dari ventrikel kiri atau mengalami pulmonal stenosis. Pulmonal stenosis tanpa disertai defek lain terjadi pada seperlima kasus TAB, empat perlimanya terjadi bersamaan dengan defek septum ventrikel, sepertiga kasus disertai dengan anomaly katup triskupid. Tipe Stenosis pulmonalis yang terjadi pada TAB bervariasi. Pulmonal stenosis tipe valvular sering disertai dengan stenosis pulmonalis tipe subpulmonik.^{2,8}

Hal ini terjadi karena adanya hipertrofi septum dan dinding ventrikel, adanya fibrous diafragma atau adanya aneurisma jaringan fibrous yang berasal dari septum membranous.^{2,8} (gambar 19)



Gambar 19. Obstruksi pada a. pulmonalis yang berasal dari ventrikel kiri
Dikutip dari Salih C²

Dapat terjadi, obstruksi berasal dari *tag* yang berasal dari katup atrioventrikular atau dari daun katup a. pulmonalis. Pulmonal stenosis tipe subvalvular sering berhubungan dengan adanya non-branching atrioventricular bundle² (Gambar 19)



Gambar 20. Penyebab obstruksi valvar pada TAB

Dikutip dari Anderson RH⁸

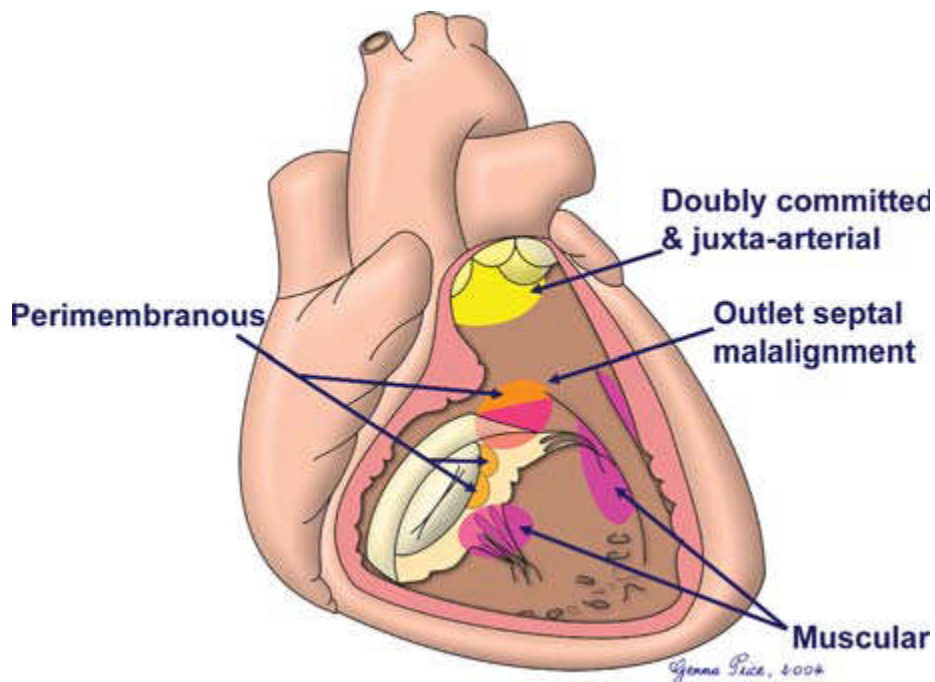
Obstruksi pada valvar dapat disebabkan karena hipertrofi septum ventrikel, atau malalignment ke posterior dari septum muskuler outlet, adanya fibrous ridge, abnormal tags atau anomaly tension apparatus yang menyokong katup mitral (Gambar 20)

7. Adanya Defek Septum Ventrikel

Lesi yang paling sering ditemukan pada TGA yaitu defek septum ventrikel. Defek tersebut dapat kecil, besar, atau multipel, dan dapat terletak dimana saja pada septum ventrikel. Defek yang paling sering ditemukan memiliki karakteristik berupa lubang yang terletak dibawah outlet ventrikel, dengan sejajar otot outlet septum abnormal dan berlokasi di dalam ventrikel kanan (tipe muskular). (Gambar 21)^{2,8} (Gambar 22-25)

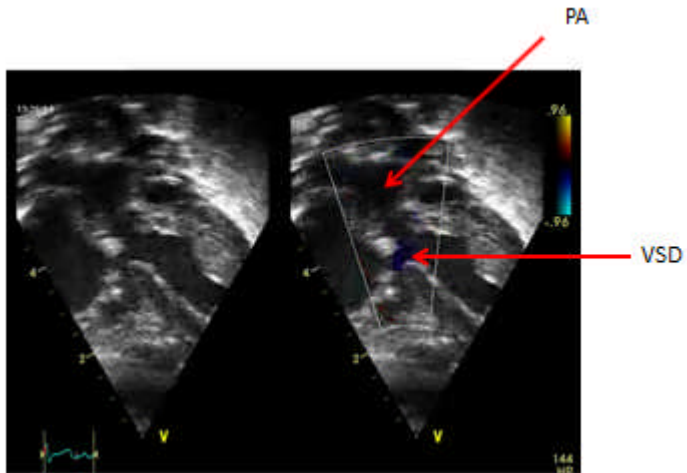
Defek septum lainnya yaitu yang terletak subpulmonal, atau perimembran. Tipe lain dari DSV yaitu defek muskular multipel, defek muskular soliter apikal, atau defek *Doubly Committed*. Ketiga bentuk yang disebut terakhir lebih jarang ditemukan.²

Kelainan lain yang sering menyertai DSV yaitu stenosis aorta dan koarktasio aorta.^{2,8}

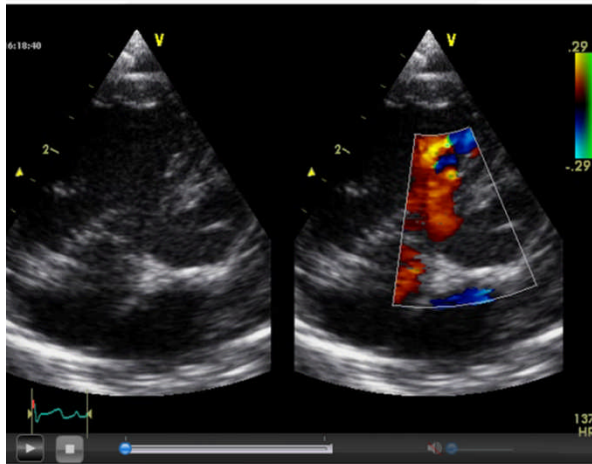


Gambar 21. Berbagai tipe defek septum ventrikel pada TAB. DSV perimembran yang meluas ke inlet ventrikel kanan disebut, DSV inlet, yang dapat disertai overriding dan straddling katup trikuspid

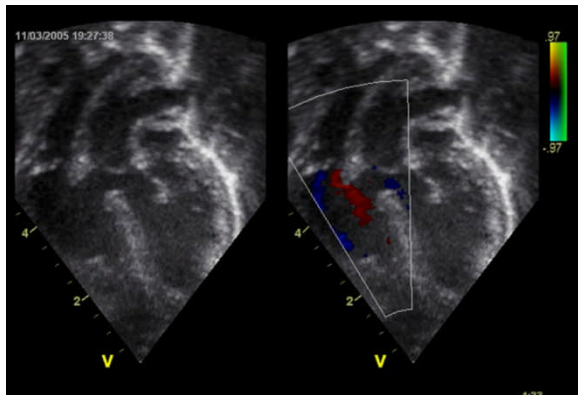
Dikutip dari Anderson RH⁸

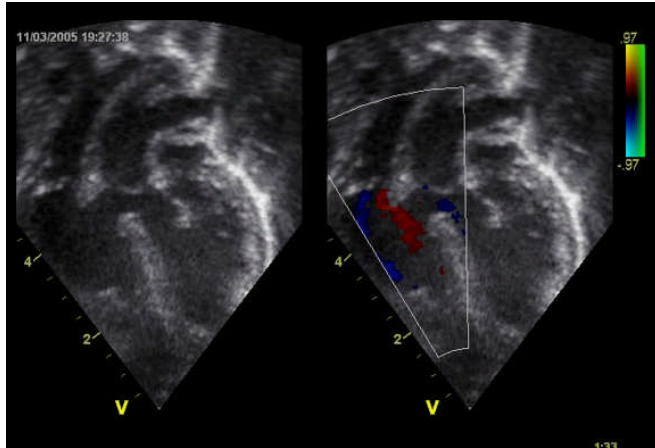


Gambar 22. Pandangan apical 5 ruang tampak Defek Septum Ventrikel tipe perimembran pada TAB

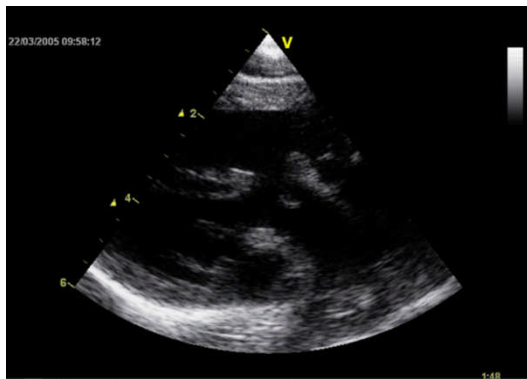


Gambar 23. Pandangan sumbu pendek parasternal, tampak defek septum ventrikel perimembran





Gambar 24. DSV perimembran meluas ke outlet dengan anterior malalignment , arteri besar terletak paralel



Gambar 25. DSV perimembran dengan anterior malalignment

8. Defek septum atrium

Septum atrial dan aliran di antara kedua atrium sangat mudah dilihat pada penampang 4 chambers subkostal. Deviasi septum atrial ke arah atrium kanan dengan penurunan sinyal Doppler dan peningkatan kecepatan aliran secara gelombang pulsasi (pulsed wave/PW Doppler) akan mengarahkan penilaian terhadap adanya restriksi pada hubungan interatrial. Patensi dari duktus arteriosus dan arah pirau dari duktus juga harus dikonfirmasi secara parastrenal.^{2,8}

Daftar pustaka

1. Derrick G, Cullen S. Transposition of the great arteries. *Curr Treat Opt Cardiovasc Med.* 2000;2:499-506.
2. Salih C, Brizard C, Penny DJ, Anderson RH. Transposition. Dalam; Anderson RH, Baker EJ, Penny D, Redington AN, Rigby ML, Wernovsky G, editor. *Paediatric cardiology.* Edisi ke-3. Philadelphia: Churchill Livingstone Elsevier; 2010. hlm. 795-817

3. Park MK. Pediatric cardiology for practitioners. Edisi ke-5. Philadelphia: Mosby Elsevier; 2008. h. 219-34
4. Rahayuningsih SE. Transposisi Arteri Besar dan mutasi gen TBX1. Sari Pediatri 2009;11(1):21-5
5. Derrick G, Cullen S. Transposition of the great arteries. Current treatment options in cardiovascular medicine.2000;2: 499-506
6. Madiyono B, Rahayuningsih SE, Sukardi R. Penanganan penyakit jantung pada bayi dan anak. Jakarta: Balai Penerbit FKUI; 2008.
7. Graham TP, Markham L, Parra DA, Bichell D. Congenitally corrected transposition of the great arteries: an update. Current treatment options in cardiovascular medicine.2007;9: 407-13
8. Anderson RH, Weinberg PM. The clinical anatomy of transposition. Cardiol Young. 2005;15(Suppl.1): 76-87.
9. Webber SA, Hideki Uemura H, Anderson RH. Isomerism of the Atrial Appendages. Dalam; Anderson RH, Baker EJ, Penny D, Redington AN, Rigby ML, Wernovsky G, editor. Paediatric cardiology. Edisi ke-3. Philadelphia: Churchill Livingstone Elsevier; 2010. Hlm 460-82
10. Michael L. Rigby ML, Anderson RH Straddling Atrioventricular Valves. Dalam; Anderson RH, Baker EJ, Penny D, Redington AN, Rigby ML, Wernovsky G, editor. Paediatric cardiology. Edisi ke-3. Philadelphia: Churchill Livingstone Elsevier; 2010 hlm 694-711
11. Hagler DJ, Edwards WD. Univentricular Atrioventricular Connection Dalam: Allen HD, Gutgesell HP, Clark EB, Driscoll DJ, penyunting. Moss and Adam's heart disease in infants, children, and adolescents, edisi ke-7. Philadelphia: William & Wilkins; 2008. h. 27-1149