

**What should be evaluated by echocardiography in patients after
Tetralogy Fallotsurgery**

**Sri EndahRahayuningsih MD, PhD
Pediatric Department HasanSadikin General Hospital
Faculty of Medicine Padjadjaran University Bandung**

**Disampaikan pada
The Second Indonesian Echocardiography Meeting 2010:
Echocardiography For Managing Heart Failure,
Jakarta 2010**

Pendahuluan

Tetralogi Fallot termasuk penyakit jantung bawaan dan terdapat 4 kelainan anatomi yaitu defek septum ventrikel, stenosis pulmonalis, *overriding aorta* dan dilatasi ventrikel kanan.^{1,2} Gambar klasik tetralogi Fallot terdapat 4 kelainan berupa defek septum ventrikel, stenosis pulmonalis, hipertrofi ventrikel kanan, dan *overriding aorta*.^{1,2}

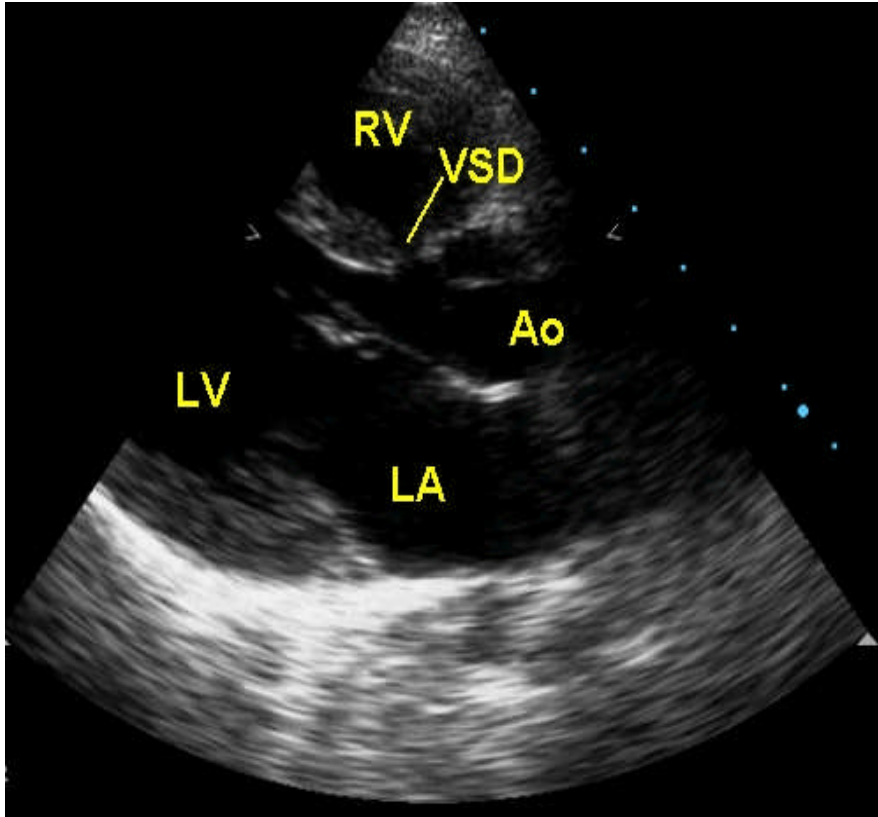
Ekokardiografi pasca bedah Tetralogy Fallot

Pemeriksaan ekokardiografi dan Doppler berwarna merupakan bagian dari pemeriksaan noninvasif pada penyakit jantung dan sampai saat ini tetap merupakan pemeriksaan yang paling penting dalam kardiologi anak. Dengan pemeriksaan ekokardiografi dan Doppler yang baik, diagnosis anatomi jantung dan pembuluh darah utama secara akurat dapat ditegakkan pada 95% kasus penyakit jantung bawaan (PJB). Karena dapat mengidentifikasi anatomi jantung dengan jelas dan tepat maka pada keadaan penyakit tertentu ekokardiografi dalam banyak hal telah menggeser peran kateterisasi jantung dan angiografi yang merupakan pemeriksaan invasif dengan berbagai risiko.³⁻⁵

Ekokardiografi adalah suatu pemeriksaan noninvasif yang sangat bermanfaat, akurat, dan cukup aman untuk menegakkan diagnosis dan tatalaksana penyakit jantung bawaan, terutama pada neonatus dan bayi. Dengan pemeriksaan ekokardiografi 2 dimensi dan ekokardiografi Doppler dapat dideteksi dan dinilai anatomi intrakardiak dan derajat beratnya kelainan yang ada, fungsi sistolik ventrikel maupun diastolik, dan pola aliran darah yang abnormal di dalam jantung dan pembuluh darah. Selain ini, ekokardiografi juga dipakai sebagai alat untuk mengevaluasi hasil bedah jantung, hasil terapi medik, dan adanya keterlibatan kardiovaskular akibat penyakit lain misalnya penyakit jantung reumatik, Kawasaki, dan sebagainya.³⁻⁵

1. Pandangan Sumbu Panjang Parasternal

Pada pandangan ini akan terlihat ventrikel kiri dengan alur masuk dan keluarnya, struktur yang terdapat di ventrikel kiri seperti daun katup mitral, muskulus papilaris dan korda tendinea, septum ventrikel, atrium kiri, vena pulmonalis, katup aorta, serta aorta ascendens. Daun katup mitral yang tebal, kalsifikasi, korda tendinea yang abnormal, prolaps katup mitral, defek septum ventrikel jenis membranous dan aorta *overriding* yang ditemukan pada tetralogi Fallot dapat terlihat jelas pada pandangan ini.³⁻⁵

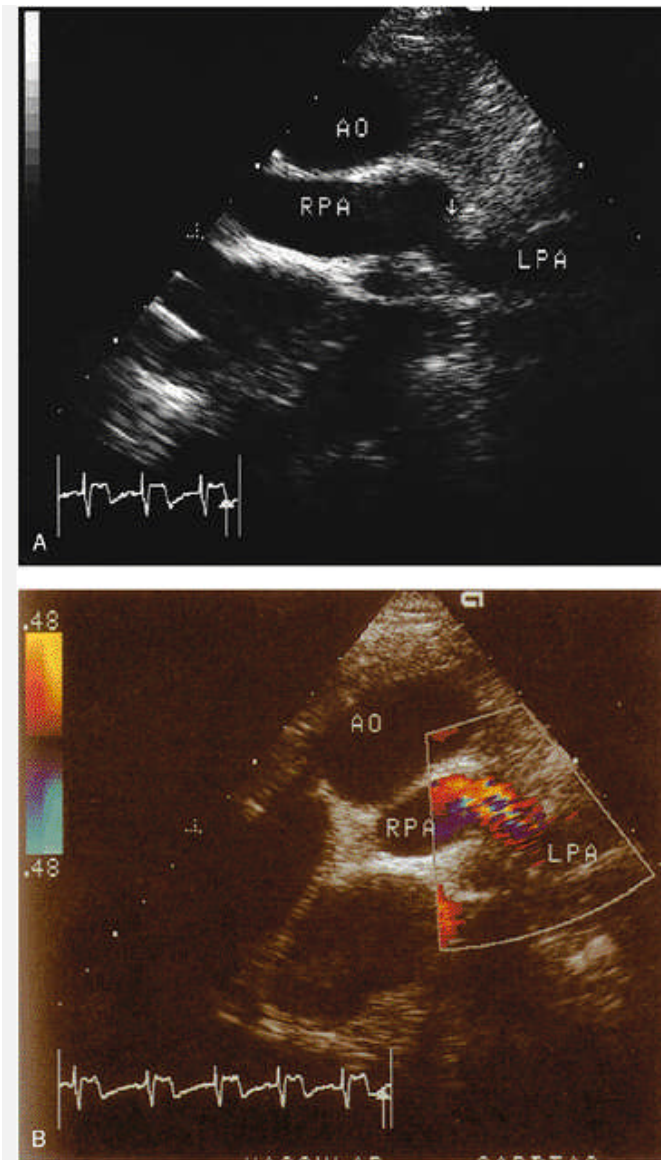


Gambar 1. Pandangan Sumbu Panjang Parasternal pada tetralogy fallot

Keterangan: RA (*right atrium*), RV (*right ventricle*), LV (*left ventricle*), LA (*left atrium*), RV (*right ventricle*), Sinus coronaries, MV (*mitral valve*) dan AV (*aorta valve*), LV (*left ventricle*), LA (*left atrial*). VSD: ventricular septal defect

2. Pandangan Sumbu Pendek Parasternal

Potongan pada pandangan ini dapat diambil pada beberapa tempat, yaitu setinggi katup semilunar, katup mitral, muskulus papilaris atau apeks ventrikel. Pada pandangan ini dapat terlihat katup aorta, katup pulmonal, arteri pulmonalis beserta cabang cabangnya, alur keluar ventrikel kanan, arteri koroner kiri dan kanan, katup mitral dan muskulus papilaris, atrium kiri, ventrikel kiri, serta septum ventrikel bagian membranous, trabekular, dan infundibular.³⁻



Gambar 2 Pandangan Sumbu Pendek Parasternal pada pasca bedah Tetralogy Fallot, ditemukan residual Pulmonal stenosis

3. Pandangan Apikal

Pada pandangan apikal 4 ruang akan terlihat keempat ruang jantung (atrium dan ventrikel), septum interatrial dan interventrikular, kedua atrioventrikular (mitral dan trikuspid), dan muara vena pulmonalis. Kelainan pada ventrikel kiri yang terlihat pada pandangan sumbu panjang parasternal akan terlihat lagi pada pandangan apikal ini. Kelainan pada katup atrioventrikular serta apparatus di bawahnya, defek septum atrium, dan defek septum ventrikel jenis perimembraneous atau muskular inlet dapat tervisualisasi dengan jelas. Pandangan ini merupakan pandangan yang terbaik untuk melihat defek septum atrioventrikular terutama jenis yang komplit, defek septum atrium primum, defek septum ventrikular inlet, dan katup atrioventrikular yang tunggal.³⁻⁵

Dengan mengarahkan posisi transduser lebih ke anterior akan terlihat pandangan apikal 5 ruang. Selain hal-hal yang tersebut di atas juga akan terlihat alur ke luar ventrikel kiri, katup aorta, dan aorta ascendens bagian proksimal. Pandangan ini sangat penting untuk melihat defek septum ventrikel jenis perimembranosa subaortik yang merupakan jenis terbanyak.³⁻⁵

4. Pandangan Subkostal (Subsifoid)

Dari lokasi ini dapat terlihat beberapa bidang potongan dengan memutar transduser ke kiri atau ke kanan dan mengarahkan transduser ke anterior atau posterior. Pandangan ini adalah pandangan yang terbaik untuk melihat lokasi defek septum atrium, jenis primum, sekundum, atau defek sinus venosus. Pada potongan bidang sagital akan terlihat muara vena kava inferior terhadap tulang belakang dan aorta ascendens serta muaranya ke atrium.

Pada pandangan 4 ruang juga dapat diperoleh pada pandangan ini dan dengan manipulasi transduser ke anterior serta memutar 90^0 , akan terlihat alur keluar ventrikel kiri dan kanan. Defek septum ventrikel jenis *subarterial doubly committed* akan terlihat dengan jelas, di bawah katup aorta dan pulmonal yang terletak pada satu bidang. Hipertrofiofundibularjugaakandapattervisualisasilebihakurat.³⁻⁵

5. Pandangan Suprasternal

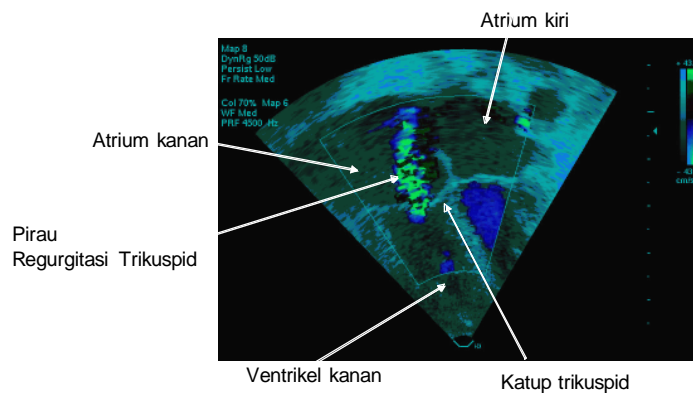
Pandangan sumbu panjang dan sumbu pendek suprasternal sangat penting untuk mengevaluasi anomali aorta ascendens, arkus aorta dan aorta descendens. Adanya koartasio aorta atau arkus aorta yang terputus (*interrupted aortic arch*), kelainan pada vena kava superior, ukuran arteri pulmonalis kiri dan kanan, serta duktus arteriosus persisten dapat terlihat pada pandangan ini.³⁻⁵

Ekokardiografi Doppler Berwarna

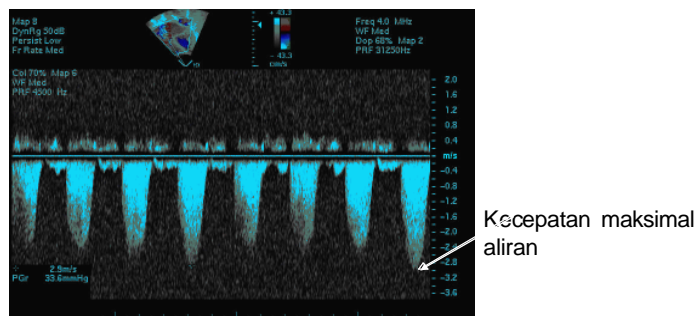
Pemeriksaan kombinasi ekokardiografi 2 dimensi dan ekokardiografi Doppler berwarna akan memperlihatkan profil aliran darah di dalam jantung dan meningkatkan akurasi diagnosis. Ini dipakai untuk menilai pirau intrakardiak, regurgitasi katup, dan lesi obstruktif. Dengan pemeriksaan ini akan terlihat arah, kecepatan, dan turbulensi aliran darah akibat lesi yang ada.³⁻⁵

Regurgitasi Katup Katup trikuspid pasca bedah Tetralogy Fallot

Selain untuk melihat pirau, pemeriksaan ekokardiografi Doppler berwarna juga sangat penting untuk mendeteksi adanya kebocoran katup-katup jantung dan menilai beratnya kebocoran tersebut. Arah, bentuk, posisi, dan kecepatan maksimal aliran regurgitasi dapat divisualisasi dan dinilai. Seperti pada perhitungan pada aliran pirau, kecepatan maksimal dari aliran pada regurgitasi katup trikuspid juga dapat ditentukan. Perbedaan tekanan sistolik antara atrium dan ventrikel kanan dapat diperhitungkan dengan rumus $P= 4V^2$. Selanjutnya tekanan ventrikel kanan dan arteri pulmonalis juga dapat diperkirakan dengan menambah hasil perhitungan di atas dengan perkiraan tekanan atrium kanan (sekitar 8-10 mmHg).³⁻⁵



Gambar 3 Ekokardiografi Doppler Berwarna yang Menunjukkan Pirau pada Katup Trikuspid Akibat Regurgitasi padapascabedah tetralogy fallot



Gambar 4. Kecepatan Maksimal Aliran pada Regurgitasi Katup Trikuspid padapascabedah tetralogy fallot

Daftar Pustaka

1. Park MK. Pediatric cardiology for practitioners, edisi ke-5. Philadelphia: Mosby; 2008::235-48
2. Breitbart RE, Flyer DC. Tetralogy of Fallot. Dalam: Keane JF, Lock JE, Flyer DC, penyunting. NADAS' pediatric cardiology. Edisi ke-2. Philadelphia: Elsevier Saunders; 2006. h. 559-79.
3. Geva T, Van Der Velde ME. Imaging techniques: echocardiography, magnetic resonance imaging, and computerized tomography. Dalam: Keane FB, Flyer DC, Lock JE, penyunting. Nadas' Pediatric Cardiology. Philadelphia: Saunders and Mosby; 2006. h. 183-212.
4. Bierman FZ. Echocardiography. Dalam: Gessner IH, Victorica BE, penyunting. Pediatric cardiology. Philadelphia: WB Saunders; 1993. h. 81-96.
5. Kimball TR, Meyer RA. Echocardiography. Dalam: Allen HD, Gutgesell HP, Clark EB, Driscoll DJ, penyunting. Moss and Adam's Heart disease in infants, children, and adolescents. Edisi ke-6. Philadelphia; William & Wilkins: 2001. h. 204-33.

