BCCOG

Bandung Controversies and Consensus in Obstetrics & Gynecology

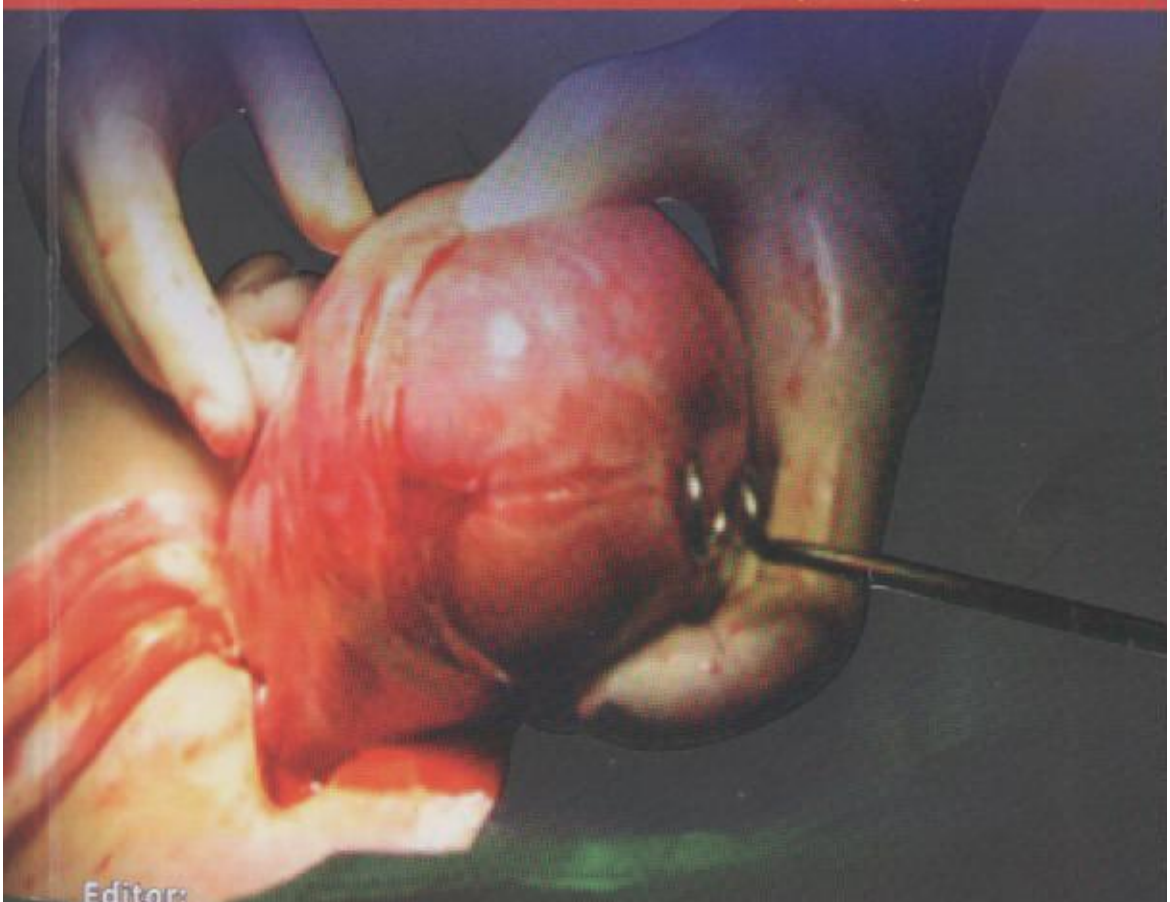

Editor:
Tono Djuwantono
Wiryawan Permadi
Mulyanusa A Ritonga

SAGUNG SETO

DEPARTEMEN OBSTETRI DAN GINEKOLOGI
FAKULTAS KEDOKTERAN
UNIVERSITAS PADJAJARAN
RUMAH SAKIT DR. HASAN SADIKIN
BANDUNG

rshs

Bandung Controversies And Consensus In Obstetrics & Gynecology

BANDUNG CONTROVERSIES AND CONSENSUS IN OBSTETRICS & GYNECOLOGY

© 2011 CV Sagung Seto
PO.BOX 4661 / Jakarta 10001
Telp. (021) 8577251
Email : admsagung@sagung.co.id

Editor:
Tono Djuwantono
Wiryawan Permadi
Mulyanusa A Ritonga

Anggota IKAPI
Hak cipta dilindungi Undang-undang
Dilarang menguntip, memperbanyak dan menerjemahkan sebagian atau seluruh isi buku tanpa izin tertulis dari penerbit

Desain Cover: Mariyam
Penata isi: Riefmanto
ISBN: 978-602-8674-42-3

Sanksi Pelanggaran Pasal 72

Undang-Undang Nomor 19 Tahun 2002 tentang Hak Cipta.

1. Barangsiapa dengan sengaja dan tanpa hak melakukan perbuatan sebagaimana dimaksud dalam Pasal 2 ayat (1) atau Pasal 49 ayat (1) dan ayat (2) dipidana dengan pidana penjara paling singkat 1 (satu) bulan dan/atau denda paling sedikit Rp1.000.000,00 (satu juta rupiah), atau pidana penjara paling lama 7 (tujuh) tahun dan/atau denda paling banyak Rp5.000.000.000,00 (lima miliar rupiah).
2. Barangsiapa dengan sengaja menyiarkan, memamerkan, mengedarkan, atau menjual kepada umum suatu ciptaan atau barang hasil pelanggaran Hak Cipta atau Hak Terkait sebagaimana dimaksud pada ayat (1) dipidana dengan pidana penjara paling lama 5 (lima) tahun dan/atau denda paling banyak Rp500.000.000,00 (lima ratus juta rupiah).

PENATALAKSANAAN KEHAMILAN DENGAN DIABETES MELLITUS
Jusuf Sulaeman Effendi 239

C-SECTION + VAGINAL REJUVENATION TWO FOR ONE :
TREN BARU UNTUK PERSALINAN ?
Edwin Armawan 253

KELOID DALAM BEDAH OBSTETRI DAN GINEKOLOGI
David S Perdanakusuma 261

PERAN DOKTER SPESIALIS OBSTETRI & GINEKOLOGI DALAM
PENANGANAN KANKER ENDOMETRIUM
Supriadi Gandamihardja 273

PERAN DOKTER SPESIALIS OBSTETRI DAN GINEKOLOGI DALAM
PENGELOLAAN TUMOR OVARIUM
Ali Budi Harsono 282

VAKSIN HPV UNTUK PENCEGAHAN KANKER SERVIKS
Yudi Mulyana Hidayat 297

PRINSIP DASAR DIAGNOSTIK KEGANASAN SERVIKS
Gatot Nyarumenteng Adhipurnawan Winarno 307

KOLPOSKOPI DAN VAKSIN HPV
Dodi Suardi 321

DIAGNOSIS PRABEDAH DUGAAN TUMOR GANAS OVARIUM
SECARA EFEKTIF
Herman Susanto 340

KISTA OVARIUM PADA WANITA PASCA MENOPAUSE: ETIOLOGI,
FAKTOR RISIKO DAN PENGOBATANNYA
Maringan Diapari Lumban Tobing 346

LANGKAH-LANGKAH PREPARASI SPERMA DALAM INSEMINASI
INTRA UTERIN
Harris Harlianto 361

PERANAN ULTRASONOGRAFI DOPPLER BERWARNA
PADA KEGANASAN OVARIUM
Johanes C. Mose 148

SEKSIO SESAREA PADA LILITAN TALI PUSAT (KONTRA)
Johanes C. Mose 157

LAKUKANLAH SEKSIO SESAREA BILA TERDIAGNOSIS LILITAN
TALI PUSAT
Udin Sabarudin 160

TOKSOPLASMOSIS DENGAN IgG POSITIF DAN IgM NEGATIF
TIDAK PERLU DITERAPI (KONTRA)
Anita D Anwar 168

TOKSOPLASMOSIS DENGAN IgG POSITIF DAN IgM NEGATIF
PERLU DITERAPI (PRO)
Firman F Wirakusumah 179

KONTROVERSI PENGOBATAN TOKSOPLASMOSIS PADA IBU HAMIL
DENGAN IgG (+) DAN IgM(-)
Sofie Rifayani Krisnadi 187

ABORTUS BERULANG: EVALUASI DAN TERAPI
Anita Rachmawati, Tono Djuwantono 198

APAKAH PERSALINAN PERVAGINAM DAPAT DILAKUKAN
PADA IBU HAMIL DENGAN PENYAKIT JANTUNG?
Adhi Pribadi 208

MANAJEMEN RISIKO PADA PENYAKIT JANTUNG DALAM KEHAMILAN
Muhammad Alamsyah 214

LEGALISASI ABORSI PADA JANIN DENGAN KELAINAN CACAT
BAWAAN YANG MENYULITKAN BAYI HIDUP DILUAR KANDUNGAN
DIHUBUNGKAN DENGAN ASAS KEMANUSIAAN YANG ADIL
DAN BERADAB
Budi Handono 221

PENATALAKSANAAN KEHAMILAN DENGAN DIABETES MELLITUS
Jusuf Sulaeman Effendi 239

C-SECTION + VAGINAL REJUVENATION TWO FOR ONE :
TREN BARU UNTUK PERSALINAN ?
Edwin Armawan 253

KELOID DALAM BEDAH OBSTETRI DAN GINEKOLOGI
David S Perdanakusuma 261

PERAN DOKTER SPESIALIS OBSTETRI & GINEKOLOGI DALAM
PENANGANAN KANKER ENDOMETRIUM
Supriadi Gandamihardja 273

PERAN DOKTER SPESIALIS OBSTETRI DAN GINEKOLOGI DALAM
PENGELOLAAN TUMOR OVARIUM
Ali Budi Harsono 282

VAKSIN HPV UNTUK PENCEGAHAN KANKER SERVIKS
Yudi Mulyana Hidayat 297

PRINSIP DASAR DIAGNOSTIK KEGANASAN SERVIKS
Gatot Nyarumenteng Adhipurnawan Winarno 307

KOLPOSKOPI DAN VAKSIN HPV
Dodi Suardi 321

DIAGNOSIS PRABEDAH DUGAAN TUMOR GANAS OVARIUM
SECARA EFEKTIF
Herman Susanto 340

KISTA OVARIUM PADA WANITA PASCA MENOPAUSE: ETIOLOGI,
FAKTOR RISIKO DAN PENGOBATANNYA
Maringan Diapari Lumban Tobing 346

LANGKAH-LANGKAH PREPARASI SPERMA DALAM INSEMINASI
INTRA UTERIN
Harris Harlianto 361

PENATALAKSANAAN RUPTUR PERINEUM DERAJAT 3 DAN 4
R.M.Sonny Sasotya 370

KONSENSUS TINDAKAN OPERATIF MEMPERBAIKI RELAXED VAGINA
Benny Hasan Purwara 381

KONSESUS PEMILIHAN CARA PERSALINAN PASCA REPARASI RUPTUR PERINEUM TOTAL
Benny Hasan Purwara 385

KEWENANGAN SPOG UMUM DILIHAT DARI SEGI PROFESIONALISME DAN ETIKA KLINIK
Djamhoer Martaadisoebrata 387

KONTRIBUTOR

Adhi Pribadi
Divisi Kedokteran Fetomaternal
Departemen Obstetri & Ginekologi
Fakultas Kedokteran Universitas Padjadjaran/RSUP dr. Hasan Sadikin
Bandung

Ali Budi Harsono
Divisi Ginekologi-Onkologi
Departemen Obstetri & Ginekologi
Fakultas Kedokteran Universitas Padjadjaran/RSUP dr. Hasan Sadikin
Bandung

Anita Deborah Anwar
Divisi Kedokteran Fetomaternal
Departemen Obstetri & Ginekologi
Fakultas Kedokteran Universitas Padjadjaran/RSUP dr. Hasan Sadikin
Bandung

Anita Rachmawati
Divisi Endokrinologi Reproduksi & Fertilitas
Departemen Obstetri & Ginekologi
Fakultas Kedokteran Universitas Padjadjaran/RSUP dr. Hasan Sadikin
Bandung

Benny Hasan Purwara
Divisi Kedokteran Uroginekologi Rekonstruksi
Departemen Obstetri & Ginekologi
Fakultas Kedokteran Universitas Padjadjaran/RSUP dr. Hasan Sadikin
Bandung

Budi Handono
Divisi Kedokteran Fetomaternal
Departemen Obstetri & Ginekologi
Fakultas Kedokteran Universitas Padjadjaran/RSUP dr. Hasan Sadikin
Bandung

David Sontani Perdanakusuma
Departemen Ilmu Bedah Plastik
Fakultas Kedokteran Universitas Airlangga/RSUP dr. Soetomo Surabaya

Dian Tjahyadi
Divisi Endokrinologi Reproduksi & Fertilitas
Departemen Obstetri & Ginekologi
Fakultas Kedokteran Universitas Padjadjaran/RSUP dr. Hasan Sadikin
Bandung

Djamhoer Martaadisoebrata
Divisi Obstetri Ginekologi Sosial
Departemen Obstetri & Ginekologi
Fakultas Kedokteran Universitas Padjadjaran/RSUP dr. Hasan Sadikin
Bandung

Duddy Subhanudin Nataprawira
Divisi Endokrinologi Reproduksi & Fertilitas
Departemen Obstetri & Ginekologi
Fakultas Kedokteran Universitas Padjadjaran/RSUP dr. Hasan Sadikin
Bandung

Edwin Armawan
Divisi Kedokteran Uroginekologi Rekonstruksi
Departemen Obstetri & Ginekologi
Fakultas Kedokteran Universitas Padjadjaran/RSUP dr. Hasan Sadikin
Bandung

Firman Fuad Wirakusumah
Divisi Kedokteran Fetomaternal
Departemen Obstetri & Ginekologi
Fakultas Kedokteran Universitas Padjadjaran/RSUP dr. Hasan Sadikin
Bandung

Gatot Nyarumenteng Adhipurnawan Winarno
Divisi Ginekologi-Onkologi
Departemen Obstetri & Ginekologi
Fakultas Kedokteran Universitas Padjadjaran/RSUP dr. Hasan Sadikin
Bandung

Hanom Husni Syam
Divisi Endokrinologi Reproduksi & Fertilitas
Departemen Obstetri & Ginekologi
Fakultas Kedokteran Universitas Padjadjaran/RSUP dr. Hasan Sadikin
Bandung

Harris Harlianto
Divisi Endokrinologi Reproduksi & Fertilitas
Departemen Obstetri & Ginekologi
Fakultas Kedokteran Universitas Padjadjaran/RSUP dr. Hasan Sadikin
Bandung

Hartanto Bayuaji
Divisi Endokrinologi Reproduksi & Fertilitas
Departemen Obstetri & Ginekologi
Fakultas Kedokteran Universitas Padjadjaran/RSUP dr. Hasan Sadikin
Bandung

Herman Susanto
Divisi Ginekologi-Onkologi
Departemen Obstetri & Ginekologi
Fakultas Kedokteran Universitas Padjadjaran/RSUP dr. Hasan Sadikin
Bandung

Johanes Cornelius Mose
Divisi Kedokteran Fetomaternal
Departemen Obstetri & Ginekologi
Fakultas Kedokteran Universitas Padjadjaran/RSUP dr. Hasan Sadikin
Bandung

Jusuf Sulaeman Effendi
Divisi Kedokteran Fetomaternal
Departemen Obstetri & Ginekologi
Fakultas Kedokteran Universitas Padjadjaran/RSUP dr. Hasan Sadikin
Bandung

Maringan Diapari Lumban Tobing
Divisi Ginekologi-Onkologi
Departemen Obstetri & Ginekologi
Fakultas Kedokteran Universitas Padjadjaran/RSUP dr. Hasan Sadikin
Bandung

Muhammad Alamsyah
Divisi Kedokteran Fetomaternal
Departemen Obstetri & Ginekologi
Fakultas Kedokteran Universitas Padjadjaran/RSUP dr. Hasan Sadikin
Bandung

Mulyanusa Amarullah Ritonga
Divisi Endokrinologi Reproduksi & Fertilitas
Departemen Obstetri & Ginekologi
Fakultas Kedokteran Universitas Padjadjaran/RSUP dr. Hasan Sadikin
Bandung

Nanang Winarto Astarto
Divisi Endokrinologi Reproduksi & Fertilitas
Departemen Obstetri & Ginekologi
Fakultas Kedokteran Universitas Padjadjaran/RSUP dr. Hasan Sadikin
Bandung

RM Sonny Sasotya
Divisi Kedokteran Uroginekologi Rekonstruksi
Departemen Obstetri & Ginekologi
Fakultas Kedokteran Universitas Padjadjaran/RSUP dr. Hasan Sadikin
Bandung

Ruswana Anwar
Divisi Endokrinologi Reproduksi & Fertilitas
Departemen Obstetri & Ginekologi Fakultas Kedokteran Universitas
Padjadjaran/RSUP dr. Hasan Sadikin Bandung

Setyorini Irianti
Divisi Kedokteran Fetomaternal
Departemen Obstetri & Ginekologi
Fakultas Kedokteran Universitas Padjadjaran/RSUP dr. Hasan Sadikin
Bandung

Sofie Rifayani Krisnadi
Divisi Kedokteran Fetomaternal
Departemen Obstetri & Ginekologi
Fakultas Kedokteran Universitas Padjadjaran/RSUP dr. Hasan Sadikin
Bandung

Supriadi Gandamihardja
Divisi Ginekologi-Onkologi
Departemen Obstetri & Ginekologi
Fakultas Kedokteran Universitas Padjadjaran/RSUP dr. Hasan Sadikin
Bandung

Tita Husnitawati Madjid
Divisi Endokrinologi Reproduksi & Fertilitas
Departemen Obstetri & Ginekologi
Fakultas Kedokteran Universitas Padjadjaran/RSUP dr. Hasan Sadikin
Bandung

Tono Djuwantono
Divisi Endokrinologi Reproduksi & Fertilitas
Departemen Obstetri & Ginekologi
Fakultas Kedokteran Universitas Padjadjaran/RSUP dr. Hasan Sadikin
Bandung

Wiryawan Permadi
Divisi Endokrinologi Reproduksi & Fertilitas
Departemen Obstetri & Ginekologi
Fakultas Kedokteran Universitas Padjadjaran/RSUP dr. Hasan Sadikin
Bandung

Yudi Mulyana Hidayat
Divisi Ginekologi-Onkologi
Departemen Obstetri & Ginekologi
Fakultas Kedokteran Universitas Padjadjaran/RSUP dr. Hasan Sadikin
Bandung

PENANGANAN TERKINI ADENOMIOSIS UNTUK MEMPERTAHANKAN FERTILITAS

Hanom Husni Syam, Tono Djuwantono, Nanang Winarno Astarto[1]

[1]Divisi Endokrinologi Reproduksi & Fertilitas
Departemen Obstetri & Ginekologi
Fakultas Kedokteran Universitas Padjadjaran/RSUP dr. Hasan Sadikin Bandung

PENDAHULUAN

Adenomiosis adalah keberadaan kelenjar dan stroma endometrium heterotopik di miometrium. Adenomiosis menyebabkan ukuran rahim membesar hal ini mungkin diakibatkan dari hiperplasia otot polos. Derajat invasi bervariasi dan dapat melibatkan seluruh lapisan miometrium, dari lapisan endometrium sampai permukaan lapisan serosa. Perpanjangan kelenjar harus >2,5 mm di bawah perbatasan endometrial-myometrial untuk menegakkan diagnosis.[1] Beberapa kriteria diagnostik histologik dan sistem klasifikasi telah dipergunakan. Dinding posterior miometrium lebih sering terkena daripada dinding anterior. Gejala klinis dari kelainan ini umumnya adalah nyeri haid hebat disertai dengan infertilitas. Adenomiosis diperkirakan menyerang sekitar 1% perempuan dan biasanya didiagnosis pada dekade ke 4 - 5 kehidupan. Etiologi kelainan ini tidak jelas, dan sampai saat ini diagnosa pasti hanya dibuat setelah operasi yang bersifat invasif. Diagnosis sebelum perawatan sangat penting dalam keberhasilan prosedur terapi invasif minimal atau non-invasif yang baru dikembangkan.[2]

Banyak gejala adenomiosis yang tumpang tindih dengan endometriosis. Sebagian besar ginekolog mempertimbangkan bahwa adenomiosis timbul sebagai akibat invasi dari lapisan endometrium.

Namun, penjelasan lain adalah bahwa kelenjar endometrium dalam septum rektovaginal menginvasi lapisan miometrium, dan saat ini disebut sebagai adenomiosis rektovaginal.[3]

PENTINGNYA DIAGNOSIS

Pada banyak kasus, penentuan diagnosis tersulit pada pasien dengan gejala klinis pembesaran uterus ialah perbedaan antara adenomiosis dan leiomioma. Secara klinis, adenomiosis hampir sama dengan leiomioma uteri karena banyaknya kesamaan gejalanya. Lebih lanjut lagi, adenomiosis fokal dan leiomioma sulit dibedakan dengan pemeriksaan ultrasound rutin pada uterus yang membesar. Diferensial diagnosis adenomiosis sangat penting mengingat pemilihan terapi yang tepat untuk mempertahankan uterus atau kesuburan pasien. Terapi leiomioma seperti miomektomi, embolisasi arteri uterina (*Uterine Artery Embolization=UAE*), dan MRI-*Guided Focused Ultrasound Surgery* (MRgFUS) jelas berbeda dengan terapi definitif adenomiosis yaitu histerektomi.[4]

Teknik pencitraan semakin sering digunakan untuk mendiagnosa penyakit ini tanpa pemeriksaan histologi. Pencitraan histerosalpingografi dan ultrasonografi abdominal merupakan pencitraan pertama yang digunakan untuk mendiagnosa adenomiosis. Tetapi keduanya mempunyai tingkat spesifisitas dan sensitivitas yang rendah. Pencitraan yang lebih baik didapatkan dengan ultrasonografi transvaginal dan MRI. MRI dianggap sebagai alat diagnostik yang paling akurat untuk mendiagnosa adenomiosis preoperatif.[5] Sensitivitas MRI dan TVS hampir sama (0,70 dan 0,68). Spesifisitas MRI lebih tinggi dari TVS (0,86 dan 0,65). Alat lain seperti ultrasound power Doppler dapat membantu membedakan leiomioma dan adenomiosis. Dari hasil pencitraan Doppler dapat ditemukan lapisan pembatas disekeliling leiomioma yang mengandung beberapa pembuluh yang memasuki jaringan massa kanker leiomioma. Sedangkan pada adenomiosis, bangunan vaskulernya tidak tampak kelainan, dimana semua pembuluh berada pada jalur dan mengalir ke endometrium.[6]

Salah satu kekurangan yang menonjol pada diagnosa adenomiosis berdasarkan pencitraan ialah kurangnya definisi yang konsisten tentang seberapa dalam invasi endometrium kedalam myometrium sehingga memenuhi syarat diagnosis adenomiosis. Standar MRI pada saat ini ialah junctional zone > 12 mm, dengan atau tanpa sinyal intensitas tinggi micrometrial foci pada gambaran MR beban T2 sagital.[7]

Penentuan dalamnya invasi adenomiosis kedalam myometrium juga penting dalam pemilihan terapi. Terdapat korelasi antara tingkat keberhasilan beberapa terapi dengan tipe dan kedalaman lesi adenomyoma. Sampai saat ini, karena keterbatasan ekonomi, MRI tidak digunakan rutin untuk memeriksa pasien penderita pembesaran uterus. Selain itu, tidak semua tenaga kesehatan dapat menentukan diagnosa adenomiosis dengan ultrasonografi transvaginal.[3]

PENATALAKSANAAN

Seperti diketahui bahwa terapi defenitif untuk adenomiosis adalah histerektomi. Walaupun banyak wanita tidak ingin di histerektomi dan berharap untuk memiliki anak. [8] Saat ini banyak dikembangkan teknik dan penatalaksaan medis untuk terapi konservatif mempertahankan uterus dan fungsi reproduksi. Diagnosis sebelum perawatan sangat penting dalam keberhasilan tindakan konservatif tersebut. Dengan semakin majunya teknik dan *skill* pencitraan membuat dugaan diagnosis adenomiosis dapat ditentukan lebih dini, saat ini dimungkinkan untuk menawarkan kepada wanita pilihan perawatan non-bedah maupun bedah.

Terapi Non Bedah

Pertumbuhan endometrial tergantung dari sex steroid. Dengan teknik immunohistokimia, reseptor estrogen dan progesterone dapat ditemukan pada endometrium normal dan adenomiotik.[9] Sex steroid dan analog GnRH dapat digunakan pada terapi kelainan lain yang dipengaruhi hormon seperti endometriosis. Obat-obatan yang digunakan pada terapi adenomiosis hampir sama dengan obat

terapi endometriosis.[4] Terapi hormonal untuk menghilangkan gejala antara lain oral progestagen, IUD progestagen, pil kontrasepsi, anti estrogen dan GnRH agonis. Secara keseluruhan, perawatan medis efektif dalam pengontrolan gejala. Efek pengobatan ini terbatas pada pengontrolan gejala dan hanya selama masa terapi berlangsung. Tetapi, mengingat beberapa terapi dapat efektif selama jangka waktu yang lama, terapi pengobatan ini dapat dianggap sebagai alternatif dari terapi operatif.[10]

GnRH agonis

Grow dan Filer[11] melaporkan pada tahun 1991 adanya penurunan ukuran uterus dan gejala pelvis yang signifikan pada kasus adenomiosis yang diterapi dengan GnRH agonis. Penelitian - penelitian lanjutan menemukan bahwa terapi GnRH agonis menimbulkan amenorrhea dan penurunan ukuran uterus yang transient. Juga didapatkan beberapa kasus kehamilan setelah proses terapi dihentikan.[11, 12] Pencitraan MRI pada adenomiosis setelah diterapi GnRH agonis mendapatkan berkurangnya lebar zona junctional adenomiosis. Pada penelitian ini, adenomiosis asimetris dengan sinyal foci intensitas tinggi tampak lebih sensitif terhadap terapi GnRH agonis.[13] Hasil - hasil ini memastikan kegunaan GnRH agonis pada regresi fokus adenomiotik.

GnRH agonis mempunyai efek samping menopausal seperti perasaan panas, gangguan mood, kekeringan vagina, dan demineralisasi tulang. Pada perawatan endometriosis, efek samping ini dapat diatasi dengan subtitusi estrogen/progestagen. Sebagai catatan tambahan, pada beberapa kasus adenomiosis, setelah terapi GnRH agonis dihentikan, uterus membesar kembali dengan disertai munculnya gejala dalam waktu 6 bulan.[5]

Penggunaan Kontrasepsi Oral

Beberapa penelitian dalam beberapa tahun terakhir telah menekankan penggunaan kontrasepsi oral berkelanjutan untuk

menimbulkan amenorrhea dan mengurangi gejala yang berkaitan dengan menstruasi. Beberapa wanita yang mempunyai keluhan menstruasi selama periode bebas kontrasepsi ternyata menderita endometriosis sehingga penggunaan kontrasepsi yang berkelanjutan dapat memberikan manfaat. Sedangkan pada kasus adenomiosis belum dilakukan penelitian apakah terapi serupa juga dapat digunakan. [14]

Aromatase Inhibitor

Endometriosis dan adenomiosis umumnya dianggap sebagai penyakit yang tergantung pada estrogen. Salah satu kemajuan penting dalam pemahaman penyakit penyakit ini adalah ditemukannya ekspresi aromatase P450, enzim yang mengubah androgen C19 menjadi steroid estrogenic C18 baik pada endometrium eutopik dan ektopik. Ekspresi aromatase P450 pada endometrium manusia dipikirkan terbatas untuk perempuan dengan gangguan proliferasi saluran reproduksi seperti endometriosis, adenomiosis dan leiomiomata.[25]

Endometrium ektopik menghasilkan estrogen yang memiliki konsekuensi penting bagi penatalaksanaan secara medis dan bedah. Hal ini cenderung untuk mendukung pandangan bahwa penyakit yang parah memerlukan eksisi sempurna untuk meminimalkan risiko kekambuhan. Namun pada endometriosis berat atau adenomiosis uterus insisi lengkap tidak dapat dijamin.

Oleh karena itu, terdapat penjelasan yang rasional untuk penemuan terbaru bahwa penekanan biosintesis estrogen ovarium dan lokal dengan agonis GnRH dan aromatase inhibitor secara signifikan mengurangi risiko kekambuhan setelah operasi konservatif. Dalam uji coba secara acak, double-blind, placebo-controlled, Soysal dkk[26] menemukan bahwa setelah pembedahan konservatif untuk endometriosis berat, penambahan aromatase inhibitor mengurangi risiko kekambuhan dan meningkatkan pemeliharaan efikasi dari pembedahan untuk sekurang-kurangnya 24 bulan setelah pengobatan medis. Kombinasi pengobatan inhibitor

aromatase dengan agonis GnRH atau kontrasepsi oral dapat ditambahkan dalam pilihan terapi untuk endometriosis berat pada wanita premenopause.[27]

IUD hormonal

Walaupun IUD pada awalnya dirancang sebagai metode kontrasepsi, penambahan progesteron pada IUD berarti bahwa IUD sekarang juga dapat digunakan untuk mengelola gangguan menstruasi. Walaupun sebagian besar penelitian telah dilaksanakan pada wanita dengan perdarahan menstruasi berat, *Levonorgestrel Intrauterine System* (LNG-IUS) juga memiliki potensi untuk digunakan pada wanita dengan endometriosis dan adenomiosis. LNG-IUS melepaskan 20 μg levonorgestrel perhari dan telah terbukti mengakibatkan penurunan kehilangan darah menstruasi pada wanita dengan perdarahan menstruasi berat, 20% perempuan yang menggunakan LNG-IUS tidak mengalami menstruasi setelah penggunaan 1 tahun dengan masih terus berovulasi.[15] LNG-IUS, yang memiliki khasiat kontrasepsi selama 5 tahun, juga telah dilaporkan memperbaiki keluhan dismenorea. Sangat mungkin bahwa beberapa wanita dengan dismenorea mungkin juga memiliki adenomiosis yang belum terdiagnosis. Kelemahan utama dari alat ini adalah perdarahan intermenstrual yang sering dan bervariasi, serta adanya *spotting* selama beberapa bulan pertama penggunaan.[16]

Ada beberapa mekanisme yang bisa menjelaskan peran LNG-IUS dalam adenomiosis. Penggunaan LNG-IUS dikaitkan dengan desidualisasi endometrium diikuti perubahan atrofik.[17] Akibatnya terdapat pengurangan bermakna dalam kehilangan darah menstruasi. Levonorgestrel juga bekerja langsung pada deposit adenomiotik. *Downregulation* dari reseptor estrogen, yang ditemukan pada kelenjar dan stroma endometrium, terjadi setelah penempatan perangkat dan berlangsung selama setidaknya tahun pertama penggunaan. Deposit adenomiotik kemudian berkurang ukurannya, dan sebagai hasil dari penyusutan tersebut terjadi peningkatan kontraktilitas rahim dan

penurunan ukuran rahim. Tingkat LNG lokal setelah penempatan LNG-IUS di rahim menghasilkan kadar LNG endometrium yang tinggi dibandingkan dengan serum. Sebaliknya, implant LNG subdermal tidak menimbulkan kadar endometrium setinggi itu. LNG-IUS juga meringankan dismenorea, diduga terjadi karena pengurangan produksi prostaglandin dalam endometrium.[16] Penurunan dalam ukuran dan aktivitas deposit adenomiosis juga dapat menjelaskan perbaikan dari dismenorea.[15]

Kombinasi dari reseksi endometrium dan LNG-IUS adalah alternatif yang mungkin untuk histerektomi pada wanita yang telah selesai melahirkan anak mereka, sementara bagi wanita yang ingin mempertahankan kesuburan mereka, penggunaan LNG-IUS juga merupakan pilihan yang beralasan. Namun, harus ditekankan bahwa pada wanita dengan menoragi, diagnosis adenomiosis tidak diperlukan untuk memulai terapi dengan LNG-IUS. Masalah yang paling sering dari LNG-IUS adalah pendarahan yang tidak teratur selama beberapa bulan awal pengobatan. Dalam waktu tersebut endometrium sedang dilepaskan sebagai hasil dari desidualisasi dan atrofi. Efek samping lain yang dilaporkan termasuk kista folikel, jerawat dan nyeri payudara. Efek ini biasanya menghilang setelah 3 bulan pertama.

Embolisasi Ateri Uterina (*Uterine Artery Embolization=UAE*)

Embolisasi ini awalnya digunakan sebagai terapi leiomioma pada tahun 1995.[18] Sejak saat itu, terapi ini terus dikembangkan dengan pesat sebagai terapi alternatif untuk fibroid uteri karena sifatnya yang relatif aman, dan invasinya yang minimal. Semakin banyak penelitian yang menyatakan bahwa fibroid uteri dapat diterapi dengan baik menggunakan UAE, dan teknik ini memberikan harapan baik bagi wanita – wanita yang ingin mempertahankan uterus mereka.

UAE adalah prosedur radiologis yang menggunakan angiografi sebagai visualisasi sirkulasi darah. Pada UAE, seorang ahli radiologi

intervensi mendapatkan akses ke sirkulasi darah melalui arteri femoral atau brachial.[19] Dengan panduan radiologi, kateterisasi selektif pada arteri uterus dilakukan dengan menggunakan kateter dan kawat pemandu. Setelah posisi yang tepat ditemukan, materi embolisasi dimasukkan sampai aliran darah berhenti total. Aliran darah yang berhenti akan menyebabkan jaringan fibroid tersebut mengalami iskemia dan akhirnya infark.[20] Pasien biasanya mengeluh adanya nyeri abdomen bagian bawah, dan mayoritas pasien merasakan nyeri yang signifikan sehingga analgesia narkotik biasanya diperlukan.

Untuk mendapatkan hasil yang maksimal, maka embolisasi perlu dilakukan pada kedua arteri uteri. Namun, seringkali didapatkan anastomose antara arteri uteri kiri dan kanan atau antara arteri uteri dan arteri ovarium sehingga mengurangi efek yang diinginkan atau meningkatkan resiko komplikasi. UAE telah mempunyai efek nyata dalam penanganan fibroid dan gejalanya.[5]

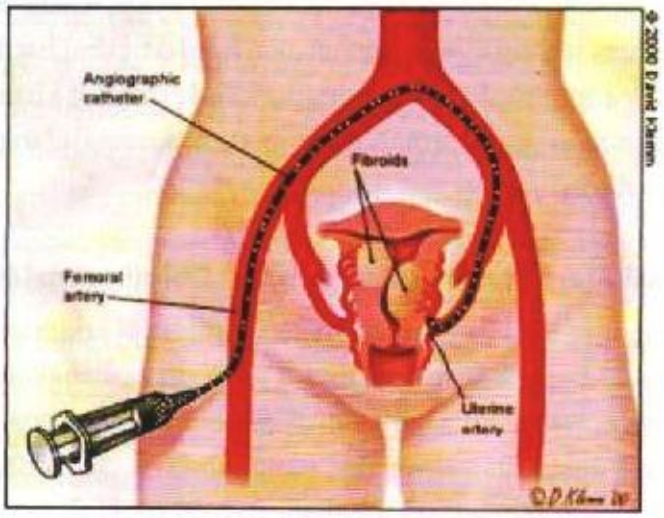

Gambar 1. Embolisasi Ateri Uterina
Dikutip dari : Smith, 2000.[21]

Uterus mempunyai sirkulasi kolateral dari sirkulasi vagina dan ovarium, sehingga walaupun iskemia uteri dapat langsung terlihat

setelah UAE, pemulihan aliran darah dapat terjadi 1 minggu setelah prosedur dilakukan. Burbank[20] berpendapat bahwa mekanisme sirkulasi kolateral ini dapat menyebabkan beragam efek yang terlihat setelah UAE. Perlu diingat bahwa miometrium normal dapat selamat dari iskemia postpartum yang terjadi untuk mengurangi perdarahan berlebihan. Mekanisme serupa akan menjelaskan mengapa uterus dapat pulih kembali setelah nekrosis fibroid pada UAE.

Sebagian besar pasien merasakan penurunan gejala fibroid dan puas terhadap hasil kerja UAE. Gejala post prosedur yang mungkin timbul setelah UAE antara lain nyeri pelvis, mual, dan demam akibat nekrosis yang terjadi. Komplikasi lain terjadi pada 5 % pasien seperti perdarahan, infeksi, dan operasi yang tidak terencana.[22] Telah ditemukan hubungan antara usia dengan berkurangnya fungsi ovarium setelah UAE yang kemudian mengakibatkan amenorrhea.[23] Beberapa penelitian telah mendapatkan penurunan fungsi yang lebih ringan. Walaupun UAE telah dikenal sebagai terapi alternatif yang efektif, efek jangka panjangnya dan keamanannya tetap dipertanyakan. Komplikasi dari prosedur UAE yang dapat terjadi antara lain komplikasi yang berkaitan dengan angiografi, sindrom post-embolisasi, infeksi, ekspulsi jaringan nekrotik, serta gangguan pada vagina dan ovarium.

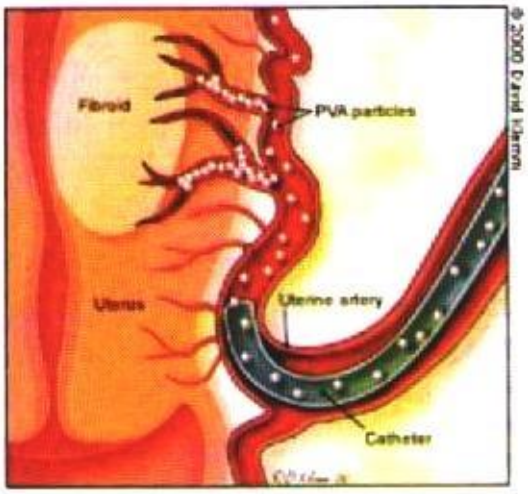

Gambar 2. Materi embolisasi dimasukkan ke jaringan
Dikutip dari :Smith, 2000.[21]

MRgFUS (MRI-*Guided Focused Ultrasound Surgery*)

Ultrasound telah banyak digunakan sebagai alat diagnosa medis yang baik. Setiap gelombang ultrasound mempunyai energi, dan setiap energi dapat menyebabkan panas.[24] Saat gelombang ultrasound berjalan melalui jaringan tubuh manusia, tekanan yang ditimbulkannya akan menyebabkan getaran molekul yang dapat menghangatkan jaringan. Ultrasound yang digunakan dalam keperluan diagnostik selalu disebar dalam area yang luas sehingga panas yang terjadi dapat diabaikan. Namun, bila gelombang tersebut dipusatkan pada satu titik, panas yang dihasilkan dapat bernilai signifikan. Dengan prinsip ini, panas (60 – 90° Celcius) dapat merusak sel secara irreversibel. Gelombang terpusat tersebut cukup dikeluarkan selama beberapa detik untuk menaikkan suhu jaringan diatas 55 derajat Celcius yang menyebabkan denaturasi protein dan kematian sel karena nekrosis koagulasi. Berdasarkan karakteristik ini, metode operasi ultrasound terpusat (FUS) telah diajukan sebagai teknik non invasif pilihan untuk menerapi tumor jaringan lunak didalam tubuh.

Teknik ini memerlukan pemantauan langsung yang akurat terhadap keadaan jaringan pada saat operasi berlangsung, hal inilah yang sangat membatasi penggunaan teknik FUS. Faktor lain seperti keadaan anatomi pasien (ketebalan kulit, lemak, otot, dsb) dan efeknya terhadap penyebaran energi, absorbsi, refraksi, dan refleksi energi gelombang masih belum diketahui. Para peneliti belum dapat memfokuskan gelombang ini dengan spesifik pada satu sasaran atau memperkirakan ukuran lesi akibat panas yang akan terbentuk. Hal ini menimbulkan kekhawatiran mengenai hasil akhir dan keamanan teknik ini. Pemanduan dengan ultrasound telah coba digunakan, namun sensitivitas panas alat ini terbatas, sehingga sulit untuk menghitung langsung panas yang dihasilkan.

MRI kemudian diusulkan sebagai alat pemandu FUS karena beberapa alasan; MRI mempunyai resolusi anatomis yang baik, sensitivitas tumor yang tinggi, dan sensitivitas indra panas yang

tinggi. Jadi, dengan menggunakan MRI untuk perencanaan, pemanduan, dan kontrol terapi FUS dapat mengatasi problem-problem yang telah disebutkan diatas.

Dalam 5 tahun terakhir, MRgFUS telah digunakan untuk merawat fibroid uteri pada wanita yang menolak histerektomi. Alat FUS (ExAblate 2000) telah terintegrasi penuh dengan sistem 1.5-T MRI (Signa) sehingga terapi ultrasound dapat direncanakan dan dilakukan langsung saat operasi berlangsung dengan menggunakan informasi yang didapatkan dari gambaran MRI. Selama perawatan, sinar ultrasound difokuskan kepada sejumlah foci kecil yang banyak dengan panduan MRI untuk memanaskan jaringan tersebut dan menyebabkan koagulasi. Sensitivitas dan resolusi MRI menyediakan informasi mengenai lokasi dan pengenalan target yang optimal. MRI yang sensitif terhadap perubahan suhu, mampu untuk melokalisir dan mengukur banyaknya energi yang ada pada sasaran. Informasi ini penting dalam penentuan dosis panas yang diperlukan pada sasaran. Pencitraan MR kontras menyediakan informasi mengenai perubahan jaringan karena panas.[5]

TERAPI BEDAH KONSERVATIF

Operasi Konservatif telah diperkenalkan sejak teknologi pencitraan memungkinkan diagnosis adenomiosis uterus preoperatif pada wanita bergejala yang ingin mempertahankan rahim mereka. Pendekatan operasi konservatif tergantung pada lokalisasi adenomyoma dan luasnya penyakit. Oleh karena itu, evaluasi preoperative yang seksama terhadap keberadaan dan perluasan lesi panggul lain dengan teknologi pencitraan dan endoskopi diperlukan untuk manajemen operasi yang optimal.[16]

Banyak teknik pembedahan telah ditawarkan.[28] Semuannya ini termasuk reseksi secara luas adenomiosis diikuti oleh rekonstruksi dinding uterus. Tetapi, pendekatan ini berhubungan dengan frekuensi berulang adenomiosis dan ruptur uterus spontan dalam kehamilan.[29]

Pengobatan yang efektif memerlukan reseksi radikal jaringan terkena. Tetapi, hal ini menyebabkan defek yang besar pada dinding uterus, mengakibatkan rekonstruksi uterus tidak seperti kehamilan normal. Oleh karena itu, terapi yang biasa digunakan untuk wanita dengan adenomiosis berat adalah histerektomi. Walaupun banyak wanita tidak ingin di histerektomi dan berharap untuk memiliki anak. Saat ini telah dikembangkan suatu teknik baru untuk tetap mempertahankan uterus dan fungsi reproduksi yang dikembangkan oleh Osada dari Jepang beserta Silber dari USA.[8]

Adenomiosis berbeda dari pertumbuhan fibromiomatous bahwa tidak ada perbatasan antara jaringan rahim normal dan lesi, sehingga sulit untuk melakukan sebuah sayatan yang bersih dan datar. Hal ini membuat prosedur ini sangat menantang. Selain infertilitas, adenomiosis berat, juga menyebabkan dismenorea berat dan hipermenorrhoea, yang merugikan dan mempengaruhi kesejahteraan wanita tersebut. Manajemen untuk dua gejala yang terakhir termasuk terapi hormon jangka panjang, analgesik atau, akhirnya, histerektomi. Bagi mereka yang ingin mempertahankan fungsi reproduksinya, manajemen bedah pada kasus yang berat terutama adenomiosis adalah sulit karena seseorang harus mengeksisi secara difus termasuk jaringan dan mencegah terjadinya ruptur uteri dalam hal kehamilan. Probabilitas ruptur uteri setelah seperti bedah radikal intervensi kemungkinan akan lebih tinggi daripada miomektomi, yang menggarisbawahi pentingnya rekonstruksi secara tepat dari dinding rahim.[8]

Prasyarat untuk operasi adenomiosis untuk tujuan mempertahankan fungsi reproduksi adalah sebagai berikut :

Pertama, sangat ideal jika patensi tuba dapat dipertahankan untuk memungkinkan untuk mempertahankan kehamilan yang alami.

Kedua, rongga uterus harus selalu utuh untuk menjamin implantasi.

Ketiga, dinding rahim harus benar direkonstruksi untuk mengaktifkannya untuk mempertahankan pertumbuhan janin

berikut konsepsi. Dengan kata lain, seseorang harus merekonstruksi dinding rahim yang dapat menanggung penipisan yang terkait dengan perluasan rongga rahim akibat perkembangan kehamilan. Dapat juga terjadi masalah karena terulangnya kondisi tersebut.

Prosedur Operasi Osada [8]

Prosedur operasi terdiri dari eksisi radikal pada adenomiosis (meninggalkan batas 1 cm jaringan di atas endometrium dan jarak 1 cm jaringan di bawah permukaan serosa) dengan rekonstruksi triple-flap pada uterus. Insisi transversa kecil di suprapubis dibuat untuk mencapai rongga peritoneum. Panjang dari insisi tergantung ukuran dari uterus, sejak dikeluarkan dari abdomen untuk membuang adenomiosis dan merekonstruksi dinding uterus. Ketika uterus berada di luar peritoneum, kateter nelaton kira-kira 6 mm lebarnya diletakkan meluas di sekitar serviks proksimal, yang meliputi pembuluh darah uterus sebagai sebuah tourniquet untuk mencegah perdarahan selama prosedur. Penempatan tourniquet ini sangat penting bagi kesuksesan operasi ini (Gambar 3). Setelah rekonstruksi dengan *triple-flap*, tourniquet dapat dilepas.

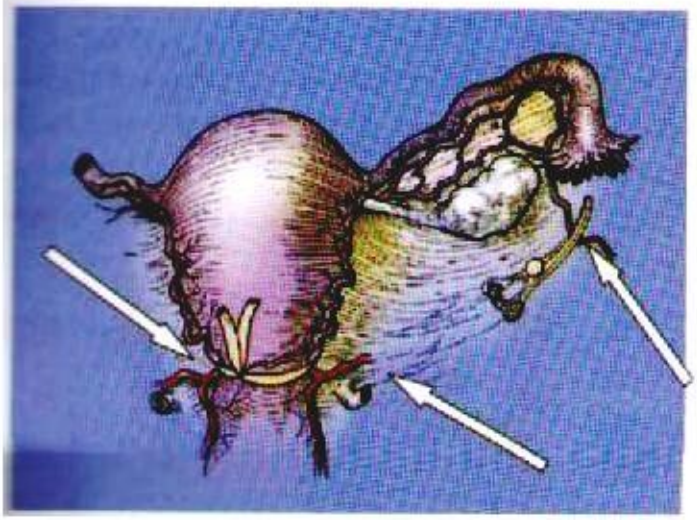

Gambar 3. Pemasangan torniket pada uterus dan klem pada arteri ovarika
Dikutip dari : Osada, 2011.[8]

Setelah tourniquet berada ditempatnya, maka teknik operasinya sebagai berikut.

A. Uterus yang membesar disayat dengan skalpel dari permukaan serosa dari fundus, ke garis tengah dan di sagittal, Semuanya menuju ke bawah hingga adenomiosis sampai ke kavum uteri. Pada keadaan ini, seluruh bagian adenomiosis terlihat secara jelas, dengan penunjuk penting dari endometrium dan permukaan serosa selalu berada pada pandangan yang jelas. Kavum endometrium terbuka secukupnya untuk dapat didahului oleh jari telunjuk untuk menjaga dan membantu menuntun saat eksisi dari jaringan adenomiosis.

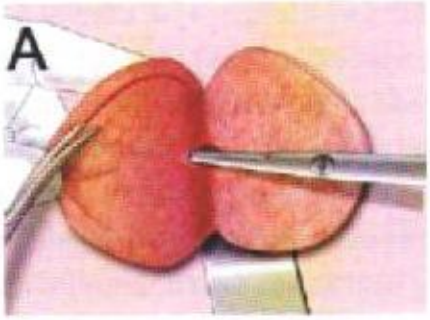

Gambar 4. Uterus yang membesar disayat
Dikutip dari : Osada, 2011.[8]

B. Jaringan adenomiosis dipegang oleh forsep Martin dan di eksisi dari miometrium sekitarnya meninggalkan ketebalan miometrium, dari serosa di atas dan endometrium di bawah, 1cm. Perawatan dilakukan untuk menghindari kerusakan dari tuba Falopii.

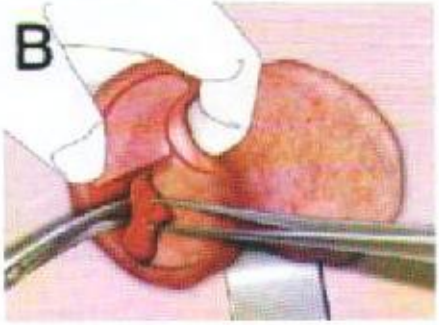

Gambar 5. eksisi dari miometrium dengan sisa1cm
Dikutip dari : Osada, 2011.[8]

C. Pengangkatan dari jaringan yang terkena menghasilkan dinding uterus eksternal yang terdiri dari serosa dan juga 1 cm dari miometrium dan dinding dalam uterus terdiri dari ketebalan yang sama dengan miometrium dan garis endometrial normal.

Gambar 6. Pasca pengangkatan jaringan
Dikutip dari : Osada, 2011.[8]

Tentu saja, selalu terdapat sisa dari adenomiosis yang sangat kecil, asal tidak terdapat kapsul atau dasar jaringan seperti pada mioma. Dan lapisan sisa jaringan adenomiomatosa tidak menjadi suatu masalah.

D. Lapisan endometrium kemudian diaproksimasi dengan jahitan interrupted dengan benang *vicryl* 3-0,

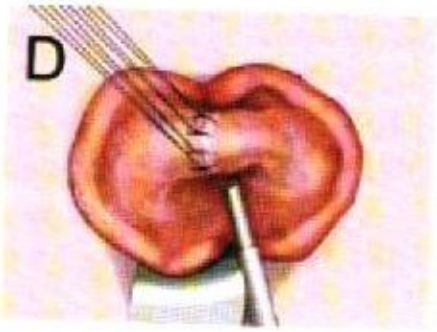

Gambar 7. Penjahitan endometrium
Dikutip dari : Osada, 2011.[8]

E. Setelah itu defek miometrium harus ditutup dengan metode triple-flap secara hati-hati untuk menghindari tumpang tindih dari pinggiran jahitan. Uterus direkonstruksi sebagai berikut.

- Pada satu sisi dari biseksi miometrium uterus dan serosa dijahit pada bidang anterior posterior dengan banyak jahitan terputus *vicryl* 2-0.
- Kemudian sisi kontralateral dari dinding uteus (terdiri dari serosa dan miometrium) dibawa ke tempat rekonstruksi pertama dengan cara menutupi batas jahitan seromuskular.
- Batas jahitan tidak boleh tumpang tindih hanya jahitan miometrium yang tumpang tindih.
- Untuk menyelesaikan ini, permukaan serosa dari dasar flap harus yang pertama dijahit,yaitu myometrium dari dasar flap harus dibersihkan dari serosa.
- Ketika rekonstruksi uterus selesai, kateter nelaton yang sebelumnya diletakkan sekitar tempat proksimal serviks diangkat.

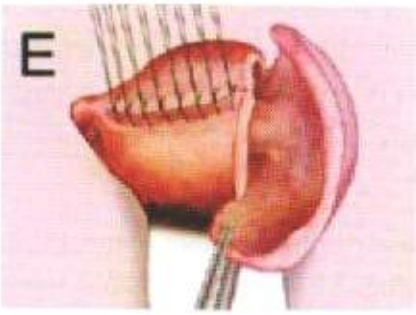

Gambar 8. Defek miometrium ditutup dengan metode triple-flap
Dikutip dari : Osada, 2011.[8]

F. Secara menakjubkan tidak terdapat perdarahan yang signifikan karena tekanan pada jaringan yang dibuat oleh rekonstruksi.

Gambar 9. Hasil akhir uterus setelah penjahitan
Dikutip dari : Osada, 2011.[8]

KESIMPULAN

Penatalaksanaan untuk adenomiosis biasanya histerektomi, karena tak ada garis batas tegas antara jaringan yang sakit dan yang sehat. Etiologi kelainan ini belum jelas, dan dulu diagnosis sering ditegakkan setelah dilakukan tindakan invasiv dan destruktif. Dengan adanya kemajuan teknologi pencitraan organ pelvis, khususnya MRI, diagnosis adenomyosis secara dini lebih mudah ditegakkan sehingga tindakan konservatif dapat lebih dikembangkan. Banyak wanita berharap untuk mempertahankan uterusnya dan beberapa bahkan berharap melahirkan anak. Prosedur Operatif Osada menghasilkan reduksi dramatis pada gejala dan didapatkan lebih dari setengah wanita yang berharap untuk hamil dapat mencapai aterm tanpa ruptur uteri.

Daftar Pustaka

Uduwela AS, Perera MA, Aiqing L, Fraser IS. Endometrial-myometrial interface: relationship to adenomyosis and changes in pregnancy. Obstet Gynecol Surv. 2000;55(6):390-400.

2. Bergholt T, Eriksen L, Berendt N, Jacobsen M, Hertz JB. Prevalence and risk factors of adenomyosis at hysterectomy. Hum Reprod. 2001;16(11):2418-21.
3. Nisolle M, Donnez J. Peritoneal endometriosis, ovarian endometriosis, and adenomyotic nodules of the rectovaginal septum are three different entities. Fertil Steril. 1997;68(4):585-96.
4. Wood C. Surgical and medical treatment of adenomyosis. Hum Reprod Update. 1998;4(4):323-36.
5. Rabinovici J, Stewart EA. New interventional techniques for adenomyosis. Best Pract Res Clin Obstet Gynaecol. 2006;20(4):617-36.
6. Perrot N, Frey I, Mergui JL, Bazot M, Uzan M, Uzan S. Picture of the month. Adenomyosis: power Doppler findings. Ultrasound Obstet Gynecol. 2001;17(2):177-8.
7. Pelage JP, Jacob D, Fazel A, Namur J, Laurent A, Rymer R, et al. Midterm results of uterine artery embolization for symptomatic adenomyosis: initial experience. Radiology. 2005;234(3):948-53.
8. Osada H, Silber S, Kakinuma T, Nagaishi M, Kato K, Kato O. Surgical procedure to conserve the uterus for future pregnancy in patients suffering from massive adenomyosis. Reprod Biomed Online. 2011;22(1):94-9.
9. Ferenczy A. Pathophysiology of adenomyosis. Hum Reprod Update. 1998;4(4):312-22.
10. Regidor PA, Regidor M, Schmidt M, Ruwe B, Lubben G, Fortig P, et al. Prospective randomized study comparing the GnRH-agonist leuprorelin acetate and the gestagen lynestrenol in the treatment of severe endometriosis. Gynecol Endocrinol. 2001;15(3):202-9.

11. Grow DR, Filer RB. Treatment of adenomyosis with long-term GnRH analogues: a case report. Obstet Gynecol. 1991;78(3 Pt 2):538-9.
12. Huang FJ, Kung FT, Chang SY, Hsu TY. Effects of short-course buserelin therapy on adenomyosis. A report of two cases. J Reprod Med. 1999;44(8):741-4.
13. Imaoka I, Ascher SM, Sugimura K, Takahashi K, Li H, Cuomo F, et al. MR imaging of diffuse adenomyosis changes after GnRH analog therapy. J Magn Reson Imaging. 2002;15(3):285-90.
14. Edelman AB, Gallo MF, Jensen JT, Nichols MD, Schulz KF, Grimes DA. Continuous or extended cycle vs. cyclic use of combined oral contraceptives for contraception. Cochrane Database Syst Rev. 2005(3):CD004695.
15. Andersson K, Odlind V, Rybo G. Levonorgestrel-releasing and copper-releasing (Nova T) IUDs during five years of use: a randomized comparative trial. Contraception. 1994;49(1):56-72.
16. Farquhar C, Brosens I. Medical and surgical management of adenomyosis. Best Pract Res Clin Obstet Gynaecol. 2006;20(4):603-16.
17. Fedele L, Bianchi S, Raffaelli R, Portuese A, Dorta M. Treatment of adenomyosis-associated menorrhagia with a levonorgestrel-releasing intrauterine device. Fertil Steril. 1997;68(3):426-9.
18. Ravina JH, Herbreteau D, Ciraru-Vigneron N, Bouret JM, Houdart E, Aymard A, et al. Arterial embolisation to treat uterine myomata. Lancet. 1995;346(8976):671-2.
19. Lund N, Justesen P, Elle B, Thomsen SG, Floridon C. Fibroids treated by uterine artery embolization. A review. Acta Obstet Gynecol Scand. 2000;79(11):905-10.
20. Burbank F. Childbirth and myoma treatment by uterine artery occlusion: do they share a common biology? J Am Assoc Gynecol Laparosc. 2004;11(2):138-52.
21. Smith SJ. Uterine fibroid embolization. Am Fam Physician. 2000;61(12):3601-7, 11-2.
22. Spies JB, Spector A, Roth AR, Baker CM, Mauro L, Murphy-Skrynarz K. Complications after uterine artery embolization for leiomyomas. Obstet Gynecol. 2002;100(5 Pt 1):873-80.
23. Pron G, Bennett J, Common A, Wall J, Asch M, Sniderman K. The Ontario Uterine Fibroid Embolization Trial. Part 2. Uterine fibroid reduction and symptom relief after uterine artery embolization for fibroids. Fertil Steril. 2003;79(1):120-7.
24. ter Haar G. High intensity ultrasound. Semin Laparosc Surg. 2001;8(1):77-89.
25. Ezaki K, Motoyama H, Sasaki H. Immunohistologic localization of estrone sulfatase in uterine endometrium and adenomyosis. Obstet Gynecol. 2001;98(5 Pt 1):815-9.
26. Soysal S, Soysal ME, Ozer S, Gul N, Gezgin T. The effects of post-surgical administration of goserelin plus anastrozole compared to goserelin alone in patients with severe endometriosis: a prospective randomized trial. Hum Reprod. 2004;19(1):160-7.
27. Amsterdam LL, Gentry W, Jobanputra S, Wolf M, Rubin SD, Bulun SE. Anastrazole and oral contraceptives: a novel treatment for endometriosis. Fertil Steril. 2005;84(2):300-4.
28. Takeuchi H, Kitade M, Kikuchi I, Shimanuki H, Kumakiri J, Kitano T, et al. Laparoscopic adenomyomectomy and hysteroplasty: a novel method. J Minim Invasive Gynecol. 2006;13(2):150-4.
29. Wada S, Kudo M, Minakami H. Spontaneous uterine rupture of a twin pregnancy after a laparoscopic adenomyomectomy: a case report. J Minim Invasive Gynecol. 2006;13(2):166-8.